

Esporotricose Cutânea Disseminada por Transmissão Zoonótica em Paciente Imunocompetente

Julliana Rodrigues Soares¹, Priscila Pinto Barroso¹, Letícia Arantes Fiorilo Pelegrine², Natália Tebas de Castro², Nathália Filgueiras de Souza³, Luisa França Rocha¹

¹Residente de Dermatologia, Serviço de Dermatologia Escola Superior de Ciências da Santa Casa de Misericórdia de Vitória; Vitória-ES, Brasil.

²Acadêmico de Medicina da Escola Superior de Ciências da Santa Casa de Misericórdia de Vitória; Vitória-ES, Brasil.

³Professor adjunto do departamento de dermatologia do Hospital da Santa Casa de Misericórdia de Vitória; Vitória-ES, Brasil.

RESUMO – A esporotricose é a micose subcutânea mais comum na América Latina, causada pelo *Sporothrix schenckii*. A maioria dos casos envolve o acometimento cutâneo e linfático sendo rara a disseminação para outros órgãos e sistemas, manifestações mais frequentes em imunodeprimidos. A forma cutâneo-linfática é a mais comum, inicia-se com pápulas que evoluem para úlceras ao longo do trajeto linfático até à cadeia ganglionar regional. O acometimento mucoso é incomum e sua apresentação típica é a conjuntivite granulomatosa associada a linfadenopatia regional. Pode estar associada à profissão, nomeadamente em pessoas que lidam com terra, principalmente em áreas rurais, ou com animais como gatos (domésticos e selvagens) e tatus. Atualmente surtos urbanos tem sido associados à arranhadura e/ou mordedura de gatos infectados.

Relatamos o caso de uma paciente imunocompetente, diagnosticada com esporotricose cutânea disseminada associada a lesão ocular, tendo o gato doméstico como fonte de infecção.

PALAVRAS-CHAVE – Esporotricose; Gatos; Imunocompetência.

Disseminated Cutaneous Sporotrichosis by Zoonotic Transmission in Immunocompetent Patient

ABSTRACT – Sporotrichosis is the most common subcutaneous mycotic infection in Latin America. It is caused by *Sporothrix schenckii*. The most common presentation is the cutaneous-lymphatic form, which begins as papules that progress to ulcers along the lymphatic chain to the regional lymph node. Mucosal involvement is uncommon, and the more typical presentation is a granulomatous conjunctivitis associated with regional lymphadenopathy. Systemic dissemination to other organs is rare and occurs mostly in immunocompromised patients. Sporotrichosis can be associated with the occupational activity of workers in rural areas (agriculture, forest) or those dealing with animals like cats and armadillos. Currently urban outbreaks have been associated with the scratching and/or biting of infected cats.

The authors report a case of a disseminated cutaneous sporotrichosis associated with eye damage in an immunocompetent patient, having the cat as the source of infection

KEYWORDS – Cats; Immunocompetence; Sporotrichosis.

INTRODUÇÃO

A esporotricose é uma micose subcutânea de evolução subaguda ou crônica causada pelo *Sporothrix schenckii*, um fungo dimórfico.¹ Por muito tempo o *Sporothrix schenckii* foi descrito como único agente etiológico, atualmente foi

proposta a existência de pelo menos seis espécies patogênicas que apresentam uma grande variedade genética e diferem em sua distribuição geográfica, são elas: *S. schenckii*, *S. albicans*, *S. luriei*, *S. brasiliensis*, *S. globosa* e *S. mexicana*. O *Sporothrix brasiliensis* é o principal agente etiológico

Correspondência: Julliana Rodrigues Soares
Rua Oscar Rodrigues de Oliveira, n 351, apto 509
cep 29060720, Jardim da Penha
Vitória, Brasil
E-mail: jullirsoares@hotmail.com
DOI: <https://dx.doi.org/10.29021/spdv.77.41125>

| | | |
|--|--------------------------------------|--|
| Recebido/Received 2019/10/01 | Aceite/Accepted 2019/11/21 | Publicado/Published 2019/12/31 |
|--|--------------------------------------|--|

© Autor (es) (ou seu (s) empregador (es)) e Revista SPDV 2019. Reutilização permitida de acordo com CC BY-NC. Nenhuma reutilização comercial.
© Author(s) (or their employer(s)) and SPDV Journal 2019. Re-use permitted under CC BY-NC. No commercial re-use.

Caso Clínico

no território brasileiro, considerado uma espécie emergente restrita ao Brasil e altamente patogênica para humanos e animais.^{2,3} A doença apresenta distribuição global, porém é mais comum em regiões tropicais e subtropicais, sendo a micose subcutânea mais comum na América Latina, acometendo principalmente mulheres na faixa etária entre 21 a 60 anos. Relatada também nos Estados Unidos, Ásia (China, Índia, Japão) e Austrália. Já foi frequente na Europa, principalmente na França no início do século passado, porém atualmente a ocorrência é rara em todo o continente.⁴⁻⁶

A transmissão clássica ocorre pela inoculação traumática do fungo na pele, portanto a esporotricose esteve associada à atividade ocupacional de profissionais que lidam com a terra, principalmente em áreas rurais, uma vez que esse fungo vive saprofiticamente na natureza. No entanto, no início deste século foi comprovado que a doença é transmitida também pela arranhadura ou mordedura de gatos que, quando contaminados apresentam lesões ricas em parasitas, ocasionam surtos entre familiares ou profissionais que lidam com eles, como veterinários e auxiliares.⁷⁻⁹ Rodrigues AM *et al* (2013) realizou pesquisa em felinos sintomáticos no território brasileiro que demonstrou ser o *S. brasiliensis* o principal agente etiológico (96,9% das amostras) com o *S. schenckii* identificado apenas num caso. Sendo assim é possível perceber que os gatos representam um hospedeiro importante e a principal fonte de infecção por *S. brasiliensis* no Brasil.¹⁰

A principal forma clínica de esporotricose é a cutâneo-linfática, sendo rara a disseminação para outros órgãos, o que ocorre mais frequentemente em indivíduos imunodeprimidos.¹¹ Neste artigo, relatamos o caso de uma paciente imunocompetente, com esporotricose cutânea disseminada associada a lesão ocular, tendo o gato doméstico como fonte de infecção.

CASO CLÍNICO

Paciente do sexo feminino, 32 anos, sem comorbilidades, apresentando há 20 dias lesão ulcerada no braço esquerdo, com bordos infiltrados e eritematosos, fundo sujo e friável de 3,0 x 2,0 cm, associada a trajeto eritematoso distal a úlcera, onde era possível palpar nódulo (Fig. 1A). De notar ainda, há 2 dias linfonodomegalias na cadeia cervical direita e edema em pálpebra superior ipsilateral (Fig. 2), sendo possível observar à eversão da pálpebra pápulo-nódulo da conjuntiva palpebral superior com saída de pequena quantidade de secreção purulenta (Fig. 3). Refere tratamento prévio com cefalexina por sete dias sem melhoria. Relata ter gato doméstico, vacinado e saudável, mas refere cinco dias antes do aparecimento das lesões arranhadura pelo gato da irmã que apresentava duas lesões ulceradas, na cabeça e tronco. Formulou-se a hipótese diagnóstica de esporotricose e foram realizadas análises de rotina e sorologias para vírus da imunodeficiência humana (VIH) e hepatites (normais ou negativas), coletados materiais para exame micológico e realizada biópsia da lesão ulcerada no braço esquerdo. As culturas em ágar-Sabouraud

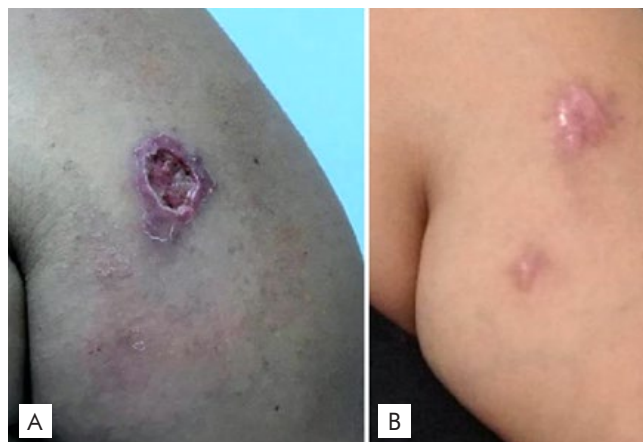

Figura 1 - (A) Lesão ulcerada no braço esquerdo, com bordos infiltrados e eritematosos, associada a trajeto eritematoso distal, onde era possível palpar nódulo. (B) Cicatriz da lesão após término do tratamento.

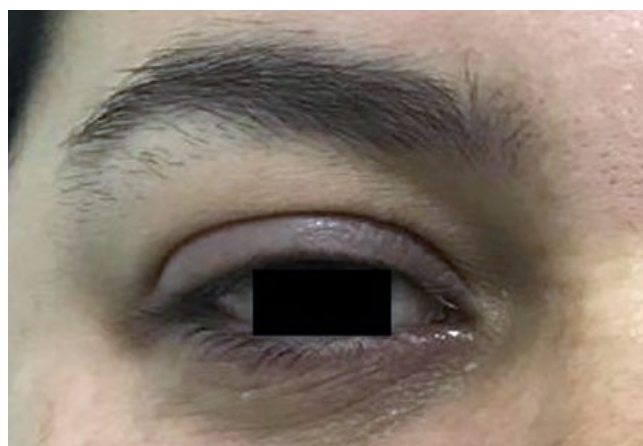

Figura 2 - Edema na pálpebra superior direita.

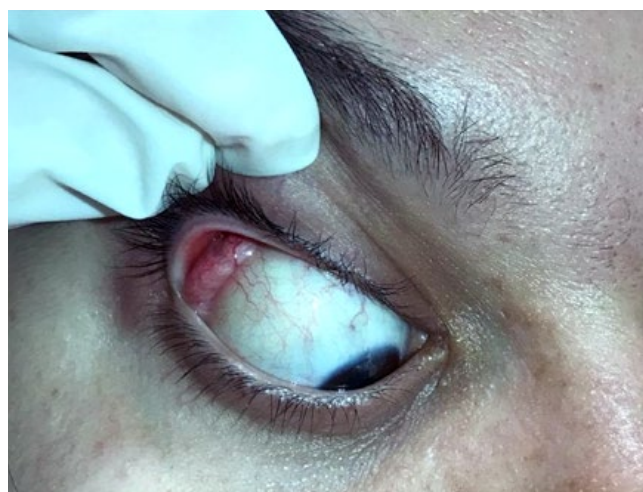

Figura 3 - Pápulo-nódulo da conjuntiva palpebral superior com saída de secreção purulenta, visualizada à eversão da pálpebra superior direita.

Caso Clínico



Figura 4 - Cultura em meio ágar-Sabouraud demonstrando colônias de aspecto membranoso e coloração bege com halo enegrecido.

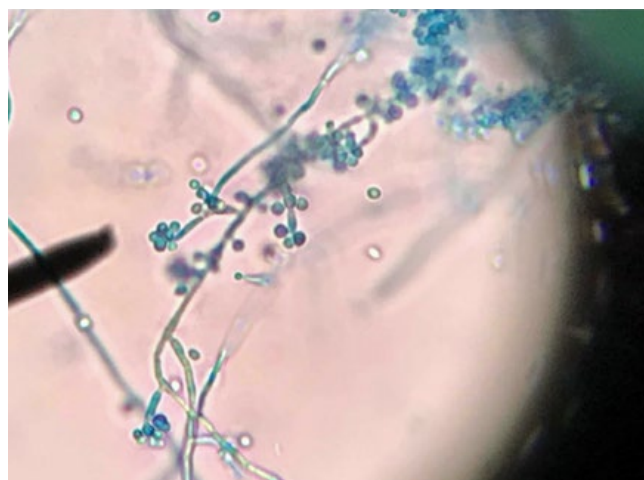

Figura 5 - Microscopia direta da cultura demonstrando hifas hialinas, septadas, delicadas e ramificadas com conidióforos e conídios dispostos em arranjo de "margarida".

demonstraram colônias de aspecto membranoso, de coloração bege com halo enegrecido (Fig. 4) que à microscopia mostraram ser hifas hialinas, septadas, delicadas e ramificadas com conidióforos e conídios dispostos em arranjo de margarida, características de *Sporothrix spp.* (Fig. 5). O exame histopatológico mostrou infiltrado inflamatório difuso misto e linfocitário, com formação de granulomas supurativos na derme profunda além de células gigantes ao redor. Na coloração pelo *period acid-Schiff* (PAS) foi evidenciado pequeno esporo de aspecto ovalado no interior de um granuloma - (Fig. 6).

Foi realizado tratamento com itraconazol 200 mg por dia, durante 3 meses, com resolução completa da lesão conjuntival em 30 dias e da lesão cutânea em 80 dias, deixando cicatriz residual apenas no braço esquerdo (Fig. 1B).

DISCUSSÃO

A esporotricose é uma doença que se manifesta clinicamente de diferentes formas, sendo subdividida nas formas cutâneas (linfática, localizada ou disseminada) e extracutâneas (osteoarticular, pulmonar, neurológica e mucosa).^{12,13}

A forma cutâneo linfática é a mais comum, ocorre em 70% dos casos, clinicamente se inicia com pápulas, nódulos ou gomas que evoluem para úlceras ao longo do trajeto linfático até a cadeia ganglionar regional. Já a forma localizada é decorrente de uma boa imunidade, se manifestando como lesão papulosa ou papulotuberosa, por vezes placa verrucosa, com ou sem ulceração.¹¹

A doença cutânea disseminada é rara, geralmente se apresenta com lesões cutâneas difusas devido a disseminação hematogênica, ocorrendo mais frequentemente em pacientes imunossuprimidos.¹⁴⁻¹⁶

As formas extracutâneas em geral, também resultam de disseminação hematogênica.^{11,17}

O acometimento mucoso é incomum, mas pode fazer parte da apresentação disseminada da doença e quando

Caso Clínico

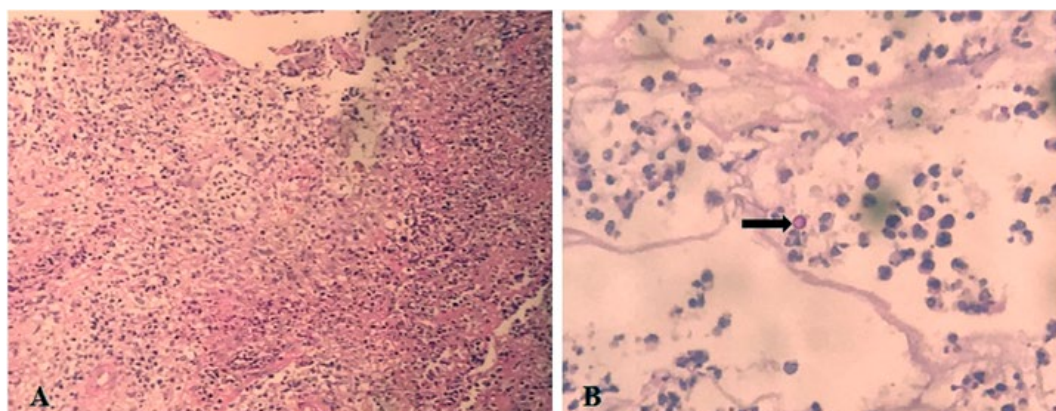


Figure 6 - (A) Exame histopatológico da lesão ulcerada no braço esquerdo demonstrando a presença de infiltrado inflamatório difuso, com formação de granulomas supurativos na derme profunda (aumento 10x). (B) À coloração de PAS, evidenciando (seta) pequeno esporo de aspecto ovalado no interior de um granuloma (aumento 40x).

ocorre, a forma típica é de conjuntivite granulomatosa associada a linfadenopatia regional ipsilateral, como no presente caso.^{18,19}

O caso clínico descrito configura esporotricose cutânea-disseminada associada a lesão ocular, pois a paciente apresentou lesão ulcerada em membro superior esquerdo após inoculação traumática do fungo por arranhadura do gato, evoluindo posteriormente com acometimento da mucosa ocular contralateral, por provável disseminação hematogênica.

Após suspeição clínica, o diagnóstico deve ser confirmado através de dados epidemiológicos e laboratoriais. O exame histopatológico apesar de não ser específico pode corroborar o diagnóstico. Em geral apresenta granulomas com área de supuração central e reação histiocitária epitelíode e plasmocitária ao redor. Os microorganismos são raros, exceto nos casos disseminados, sendo frequentemente identificados por PAS, Gomori, técnica de imunoperoxidase ou ferro coloidal.^{11,17,20} O fungo pode ser identificado em cultura do material de biópsia: apresenta-se como colônias de aspecto membranoso, coloração bege com halo enegrecido compostas por hifas hialinas, septadas, delicadas e ramificadas com conidióforos e conídio, como no presente caso.

O fármaco de escolha para o tratamento da esporotricose é o itraconazol, devido a boa eficácia e poucos efeitos adversos.^{7,21,22} A dose varia de 100 a 400 mg por dia, dependendo da gravidade da doença, e o tratamento deve prolongar-se até a cura clínica. Como segunda linha, o tratamento pode ser realizado com solução saturada de iodeto de potássio, iniciando-se com 0,5 a 1 g por dia, em adultos, aumentando gradualmente até atingir 4 a 6 g por dia. Outras opções são terbinafina e cetoconazol, que mostraram boa atividade contra o fungo de acordo com estudo de Stopiglia OC *et al* (2014) que analisou o padrão de suscetibilidade *in vitro* das espécies do complexo *S. schenckii* isoladas no Brasil. Já o fluconazol e o voriconazol foram menos ativos. Em casos mais graves o medicamento de escolha é a anfotericina B.^{11,16,17,23}

Por ser uma doença endêmica no Brasil é de grande importância o conhecimento sobre o vínculo epidemiológico com felinos, devido à ocorrência de surtos urbanos associados à arranhadura e/ou mordedura de gatos que apresentam lesões ricas em parasitas. Além disso, é importante que os profissionais da saúde saibam reconhecer a evolução clínica da doença, para que seja realizado o diagnóstico correto, uma vez que é uma doença negligenciada e muitas vezes subdiagnosticada.^{5,24}

Conflitos de interesse: Os autores declaram a inexistência de conflitos de interesse na realização do presente trabalho.

Suporte financeiro: Não existiram fontes externas de financiamento para a realização deste artigo.

Confidencialidade dos dados: Os autores declaram ter seguido os protocolos da sua instituição acerca da publicação dos dados de doentes.

Consentimento: Consentimento do doente para publicação obtido.

Conflicts of interest: The authors have no conflicts of interest to declare.

Financing support: This work has not received any contribution, grant or scholarship.

Confidentiality of data: The authors declare that they have followed the protocols of their work center on the publication of data from patients.

Patient consent: Consent for publication was obtained.

Proveniência e revisão por pares: Não comissionado; revisão externa por pares

Provenance and peer review: Not commissioned; externally peer reviewed

REFERÊNCIAS

1. Schubach AO, Schubach TMP, Barros MBL, Wanke B. Esporotricose. In: Coura JR, editor. Dinâmica das doenças infecciosas e parasitárias. Rio de Janeiro:

- Guanabara Koogan; 2005. p. 1161-9.
- Marimon R, Cano J, Gené J, Sutton DA, Kawasaki M, Guarro J. *Sporothrix brasili-ensis*, *S. globosa*, and *S. mexicana*, three new *Sporothrix* species of clinical inter-est. *J Clin Microbiol*. 2007;45:3198-206.
 - Chakrabarti A, Bonifaz A, Gutierrez-Galhardo MC, Mochizuki T, Li S. Global epidemiology of sporotrichosis. *Med Mycol*. 2015;53:3-14. doi: 10.1093/mmy/myu062.
 - Conti-Díaz IA. Epidemiology of sporotrichosis in Latin America. *Mycopathologia*. 1989;108:113.
 - Silva MB, Costa MM, Torres CC, Galhardo MC, Valle AC, Magalhães MA, et al. Esporotricose urbana: epidemia negligenciada no Rio de Janeiro, Brasil. *Cad Saúde Pública*. 2012;28:1867-80.
 - Madureira LS, Gatti RF, Prohmann CM, Sanmiguel J, Almeida MT, Mattar FR, et al. Síndrome oculoglandular de parinaud causada por *Sporothrix schenckii*. *Rev Soc Port Dermatol Venereol*. 2018; 76:429-33.
 - Schubach A, Barros MB, Wanke B. Epidemic sporotrichosis. *Curr Opin Infect Dis*. 2008;21:129-33.
 - Schubach TM, Valle AC, Galhardo MC, Fialho PC, Reis R, Zancopé OR, et al. Isolation of *Sporothrix schenckii* from the nails of domestic cats (*Felis catus*). *Med Mycol*. 2001;39:147-9.
 - Schubach TM, Schubach A, Okamoto T, Barros MB, Figueiredo FB, Cuzzi T, et al. Evaluation of an epidemic of sporotrichosis in cats: 347 cases (1998-2001). *J Am Vet Med Assoc*. 2004;224:1623-9.
 - Rodrigues AM, Teixeira MM, de Hoog GS, Schulbach TM, Pereira AS, Fernandes GF, et al. Phylogenetic analysis reveals a high prevalence of *Sporothrix brasiliensis* in feline sporotrichosis outbreaks. *PLoS Negl Trop Dis*. 2013;7:e2281. doi: 10.1371/journal.pntd.0002281.
 - Schechtman RC, Azulay DR. Micoses subcutâneas e sistêmicas. In: Azulay RD, Azulay DR, Abulafia-Azulay L, editors. *Dermatologia*. 7ª ed. Rio de Janeiro: Guanabara Koogan; 2017. p. 539-44.
 - Morris-Jones R. Sporotrichosis. *Clin Exp Dermatol*. 2002;27:427-31.
 - Schubach A, de Lima Barros MB, Schubach TM, do Valle AC, Galhardo MC, Sued M, et al. Primary Conjunctival Sporotrichosis: two cases from a zoonotic epidemic in Rio de Janeiro, Brazil. *Cornea*. 2005;24:491-3.
 - Carvalho MT, de Castro AP, Baby C, Werner B, Filus Neto J, Queiroz-Telles F. Disseminated cutaneous sporotrichosis in a patient with AIDS: report of a case. *Rev Soc Bras Med Trop*. 2002;35:655-9.
 - Moreira JA, Freitas DF, Lamas CC. The impact of sporotrichosis in HIV infected patients: a systematic review. *Infection*. 2015;43:267-76. doi: 10.1007/s15010-015-0746-1
 - Castro VB, Portela C, Oliveira MC, Obadia DL, Gripp AC. Esporotricose e seu polimorfismo clínico: um caso com lesões ulceradas na Região Centro facial em paciente adulto. *Rev Soc Port Dermatol Venereol*. 2018; 76:87-90.
 - Rivitti EA. *Dermatologia de Sampaio e Rivitti*. 4ª ed. São Paulo: Artes médicas; 2018.
 - Ribeiro AS, Bisol T, Menezes MS. Parinaud's oculoglandular syndrome caused by *Sporotrichosis*. *Rev Bras Oftalmol*. 2010;69:317-22.
 - Ferreira TA, Sodr e CT, Costa JM, Setta CRP, Ramos-e-Silva MR. Primary conjunctival sporotrichosis: An atypical presentation of the disease. *JAAD Case Rep*. 2018;4:497-9. doi: 10.1016/j.jdc.2018.01.022.
 - Cordeiro FN, Bruno CB, Paula CD, Motta JO. Ocorr ncia familiar de esporotricose zoon tica. *An Bras Dermatol*. 2011;86:121-24.
 - Barros MB, Schubach Ade O, do Valle AC, Galhardo MC, Concei o-Silva F, Schubach TM, et al. Cat-transmitted sporotrichosis epidemic in Rio de Janeiro, Brazil: description of a series of cases. *Clin Infect Dis*. 2004;38:529-35.
 - Barros MB, Costa DL, Schubach TM, do Valle AC, Lorenzi NP, Teixeira JL, et al. Endemic of zoonotic sporotrichosis: pro-file of cases in children. *Pediatr Infect Dis J*. 2008;27:246-50.
 - Stopiglia OC, Magagnin CM, Castrill n MR, Mendes SD, Heidrich D, Valente P, et al. Antifungal susceptibilities and identification of species of the *Sporothrix schenckii* complex isolated in Brazil. *Med Mycol*. 2014;52:56-64. doi: 10.3109/13693786.2013.818726.
 - Souza W. *Doen as negligenciadas*. Rio de Janeiro: Academia Brasileira de Ci ncias; 2010.