

# Nevo Sebáceo de Jadassohn Facial: Uma Apresentação Exuberante

Carolina Fernandes Pereira<sup>1</sup>, Mariana Patriota Naville<sup>2</sup>, Flávia Regina Ferreira<sup>3</sup>, Fernanda da Rocha Gonçalves<sup>4</sup> 

<sup>1</sup>Médica Aperfeiçoanda do 2º ano de Dermatologia do Hospital Municipal Universitário de Taubaté, Taubaté, Brasil

<sup>2</sup>Médica Aperfeiçoanda do 2º ano de Dermatologia do Hospital Municipal Universitário de Taubaté – H.MUT/UNITAU – Taubaté-SP, Brasil

<sup>3</sup>Mestre e Doutora em Ciências pela Universidade Federal de São Paulo - UNIFESP/EPM - Professora Assistente III da disciplina de Dermatologia do Departamento de Medicina da Universidade de Taubaté / Médica do Serviço de Dermatologia do Hospital Municipal Universitário de Taubaté – H.MUT/UNITAU – Taubaté-SP, Brasil

<sup>4</sup>Especialista em Patologia - Médica Patologista Assistente do Hospital do Servidor Público Estadual – São Paulo-SP, Brasil

**RESUMO** – O nevo sebáceo de Jadassohn (NSJ) é um hamartoma organoide da pele usualmente observado ao nascimento ou logo após. A localização mais comum é o couro cabeludo, no entanto, pode envolver outras áreas da cabeça e pescoço. Classicamente, apresenta-se como uma placa bem definida, composta por múltiplas pápulas confluentes amarelo-alaranjadas ou amarelo-acastanhadas. O desenvolvimento de neoplasias sobre o NSJ é bem documentado (10% a 30%), bem como sua possível associação com síndrome neurocutânea.

Reportamos um caso exuberante de NSJ facial em paciente masculino, de 2 meses de idade e sua abordagem cirúrgica precoce. Realizamos uma breve revisão da literatura recente sobre o tema.

**PALAVRAS-CHAVE** – Lactente; Neoplasias da Cabeça e do Pescoço; Neoplasias da Pele; Nevo Sebáceo de Jadassohn.

## Facial Sebaceous Nevus of Jadassohn: An Exuberant Presentation

**ABSTRACT** – Sebaceous nevus of Jadassohn (SNJ) is an organoid hamartoma of the skin usually seen at or shortly after birth. Its most common location is the scalp, however, it may involve other areas of the head and neck. Classically it presents as a well-defined plaque composed of multiple confluent yellowish-orange or yellow-brownish papules. The development of neoplasms in SNJ is well documented (10%-30%) as well as its possible association with a neurocutaneous syndrome.

We report an exuberant case of facial SNJ in a 2-month-old male patient who underwent surgery at an early age. Recent literature on the subject is briefly addressed.

**KEYWORDS** – Head and Neck Neoplasms; Infant; Nevus, Sebaceous of Jadassohn; Skin Neoplasms.

### INTRODUÇÃO

O nevo sebáceo de Jadassohn (NSJ), também conhecido como nevo organoide, foi descrito pela primeira vez em 1895, pelo dermatologista alemão Josef Jadassohn.<sup>1</sup> Porém, só em 1932 recebeu a designação "nevo sebáceo", introduzida por Robinson.<sup>1,2</sup> Trata-se de um hamartoma congênito relativamente prevalente que, classicamente, evolui por fases de crescimento e maturação e que exibe má-formação folicular, sebácea, écrina e apócrina de graus variados.<sup>3,4</sup>

Histologicamente caracteriza-se por hiperplasia da epiderme, folículos pilosos degenerados, glândulas sebáceas e glândulas apócrinas ectópicas.<sup>3</sup> Várias mutações ativadoras em *HRAS* e *KRAS* foram relatadas resultando num estado proliferativo com distribuição em mosaico somático.<sup>4</sup> Acredita-se que o NSJ se desenvolva durante o terceiro mês de gestação, a partir de um estímulo sobre o ninho germinativo epidérmico.<sup>5</sup>

O NSJ ocorre mais comumente no couro cabeludo, regiões retroauriculares, temporais, fronte e parte central

**Correspondência:** Carolina Fernandes Pereira

Praça Marechal Martins Pereira, 96

Centro – Pouso Alegre-MG, Brasil

CEP: 37550-234

**E-mail:** fp.carolina05@gmail.com

**DOI:** <https://dx.doi.org/10.29021/spdv.78.1.1136>

**Recebido/Received**

2019/03/11

**Aceite/Accepted**

2019/05/01

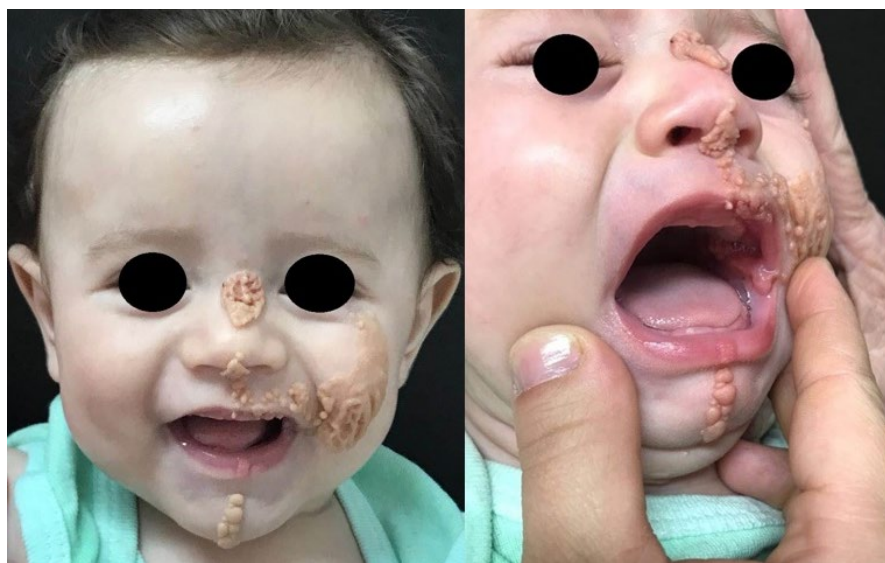**Publicado/Published**

2020/04/--

© Autor (es) (ou seu (s) empregador (es)) e Revista SPDV 2020. Reutilização permitida de acordo com CC BY-NC. Nenhuma reutilização comercial.

© Author(s) (or their employer(s)) and SPDV Journal 2020. Re-use permitted under CC BY-NC. No commercial re-use.

## Caso Clínico



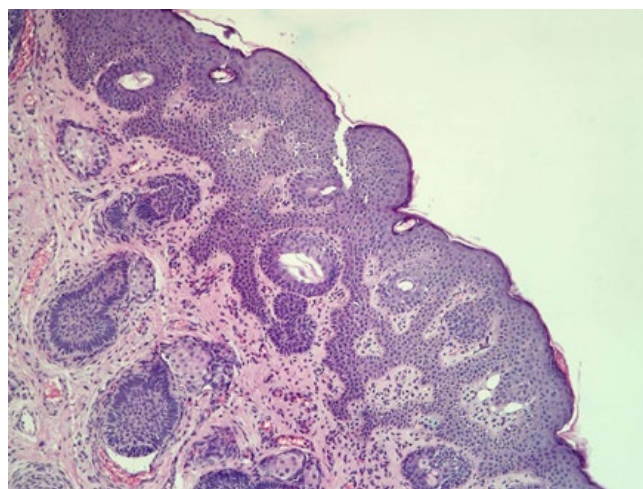
**Figura 1** - Pápulas e placas amareladas papilomatosas com distribuição irregularmente linear na hemiface esquerda. Acometimento extenso, inclusive dos lábios e mucosa jugal.

da face.<sup>6</sup> Acomete aproximadamente 0,3% dos indivíduos, sem predileção por sexo.<sup>3,7</sup> Em geral, a lesão está presente desde o nascimento e caracteriza-se por placa bem delimitada constituída por múltiplas pápulas confluentes de coloração amarelo-alaranjada ou amarelo-acastanhada, mais frequentemente no couro cabeludo onde condiciona alopecia.<sup>3</sup>

Durante a puberdade, mudanças morfológicas ocorrem e as lesões adquirem um aspecto verrucoso. Estima-se que em 10% a 30% dos NSJ surjam neoplasias secundárias, sabendo-se que o risco de transformação neoplásica aumenta com a idade.<sup>8,9</sup> O NSJ também pode fazer parte de uma síndrome neurocutânea rara, chamada síndrome do nevo sebáceo linear, completando a tríade clássica desta com déficit cognitivo e epilepsia.<sup>10</sup>

### CASO CLÍNICO

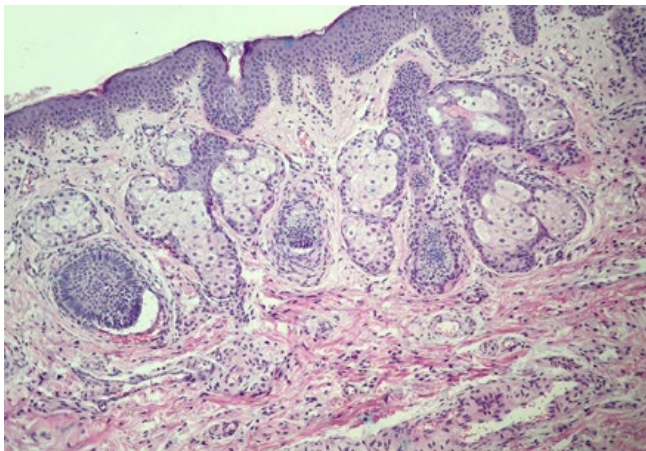
Paciente masculino, fototipo III, actualmente com 1 ano e 6 meses, encaminhado aos dois meses de idade pela equipe da Pediatria para avaliação dermatológica devido a "tumorção facial" presente desde o nascimento. O exame dermatológico evidenciou múltiplas pápulas formando placas amareladas de superfície papilomatosa e distribuição linear, localizadas ao dorso do nariz, columela, região malar, lábios superior e inferior e mento, acometendo exclusivamente a hemiface esquerda e com limite nítido na porção mediana da face. Observava-se também o acometimento das mucosas oral e jugal (Fig. 1). A biópsia incisional realizada em pápula do mento mostrou papilomatose com hiperplasia da epiderme e superficialização de glândulas sebáceas compatíveis com nevo sebáceo de Jadassohn (Fig.s 2 e 3). O exame objectivo não evidenciou outras alterações cutâneas, neurológicas, cardiovasculares ou musculoesqueléticas nessa data nem nos meses seguintes. Não houve atraso no



**Figura 2** - Papilomatose com hiperplasia da epiderme (HE, 100X).

desenvolvimento neuropsicomotor, nem epilepsia e houve normal desenvolvimento das peças dentárias. Optou-se pela exérese parcelada da lesão já na primeira infância, visando a minimizar possíveis danos psicológicos advindos da desfiguração cosmética, tarefa realizada pela equipe de cirurgia plástica do Hospital das Clínicas de São Paulo (HC-FMUSP). Primeira intervenção realizada, sob anestesia geral, aos 10 meses de idade, exéreses em fuso até gordura e encerramento borda a borda (margem lateral não referida), com boa evolução cosmética conforme pode ser observado na Fig. 4. Nova abordagem prevista para Abril de 2020.

Os familiares foram orientados quanto a importância do acompanhamento dermatológico (mesmo após a remoção completa das lesões) devido ao risco remanescente de transformação neoplásica.



**Figura 3** - Superficialização de glândulas sebáceas (HE, 100X).

### DISCUSSÃO

Reportamos este caso de NSJ dada a exuberância da lesão nos primeiros meses de vida e a sua localização à face.

O diagnóstico diferencial inclui: NEVIL (nevus epidérmico inflamatório linear), *nevus unius lateris*, siringocistoadenoma papilífero (estes três primeiros considerados os mais importantes neste caso), aplasia cutis, xantogranuloma juvenil, mastocitoma e encefalocele.<sup>5</sup>

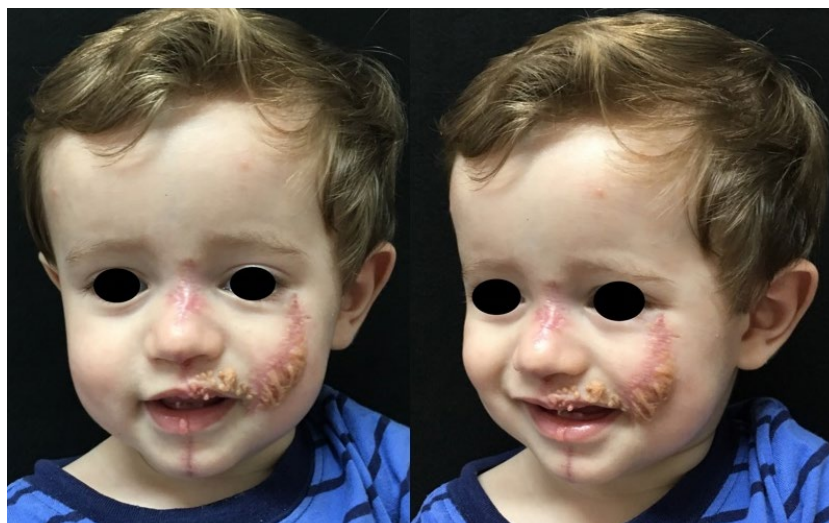A dermatoscopia pode auxiliar no diagnóstico clínico e seguimento do NSJ evidenciando estruturas arredondadas com tom amarelo-esbranquiçado, isoladas ou agrupadas, as quais podem corresponder às glândulas sebáceas maduras aglomeradas e superficializadas; corrobora também no diagnóstico diferencial com as entidades referidas acima.<sup>11</sup>

O NSJ evolui naturalmente em três fases ou estágios. O primeiro é o estágio infantil inicial, que se caracteriza por hiperplasia papilomatosa e folículos pilosos imaturos, conforme

observado neste paciente. O segundo estágio ou puberal compreende o rápido crescimento do nevo devido ao desenvolvimento das glândulas sebáceas estimuladas por hormonas sexuais e à maturação das glândulas apócrinas. O terceiro e último estágio consiste no desenvolvimento de neoplasias epiteliais benignas e malignas.<sup>9,12</sup>

Os tumores que ocorrem mais frequentemente sobre o NSJ são o carcinoma basocelular e o siringocistoadenoma papilífero, que surgem habitualmente na idade adulta,<sup>9,12</sup> ainda que haja casos recentes descritos com início em idades mais precoces, como na adolescência.<sup>13</sup> Outros tumores já descritos em associação com o NSJ incluem triquilemoma, tricoadenoma, hidroadenoma nodular, hidrocistoma apócrino, siringoma, nevo apócrino, poroma, espiradenoma, queratoacantoma, piloleiomioma, osteoma, nevo melanocítico e queratose seborreica entre os tumores benignos, e carcinoma espinocelular, queratoacantoma, carcinoma sebáceo, carcinoma apócrino, leiomiossarcoma, porocarcinoma écrino e melanoma, entre os malignos.<sup>9</sup>

Por outro lado, o NSJ também pode associar-se a manifestações extracutâneas: déficite cognitivo, convulsões e outras anormalidades do sistema nervoso central, anomalias cardiovasculares, (defeito do septo ventricular, coarctação da aorta, hipoplasia da aorta), oculares (estrabismo, anomalias da retina, coloboma, cataratas, vascularização da córnea e hemangiomas oculares), esqueléticas (displasia fibrosa craniana localizada, hipertrofia ou hipoplasia esquelética, escoliose e cifoescoliose, raquitismo resistente à vitamina D e hipofosfatemia), buco-dentárias (hemi-hiperplasia da língua, cistos ósseos, aplasia dos dentes, esmalte hipoplásico) e urogenitais (rim em forma de ferradura e um sistema duplicado de coleta urinária), constituindo a chamada síndrome do nevo sebáceo linear ou síndrome de Schimmelpenning a qual, pelo exposto acima e revelado em estudos recentes, se estende amplamente além da tríade inicial proposta.<sup>10,13,15</sup>



**Figura 4** - Evolução após 2 meses da primeira abordagem cirúrgica, em fusão com encerramento borda-a-borda, realizada aos 10 meses de idade.

## Caso Clínico

Não há consenso a respeito de abordagem ideal do NSJ. Alguns autores recomendam excisão cirúrgica precoce (pré-puberal) para prevenir transformações malignas e condições cosmeticamente desfigurantes (opção adotada para este paciente, com razoável resultado cosmético até ao presente momento). Outros, no entanto, defendem uma conduta conservadora.<sup>16</sup> A dermoabrasão e o laser ablativo de CO2 constituem outras opções possíveis quando a exérese cirúrgica não é exequível.<sup>5</sup>

A exuberância deste caso motivou este relato ressaltando a importância do conhecimento e reconhecimento dessa entidade (NSJ), de sua evolução e possíveis associações.

### Agradecimentos / Acknowledgements

À equipa de cirurgia plástica do Hospital das Clínicas de São Paulo (HC-FMUSP), pelo auxílio na condução terapêutica deste caso.

Apresentado sob a forma de poster no 24th World Congress of Dermatology – 10 a 15 de Junho de 2019 – Milão-Itália

**Conflitos de interesse:** Os autores declaram a inexistência de conflitos de interesse na realização do presente trabalho.

**Fontes de financiamento:** Não existiram fontes externas de financiamento para a realização deste artigo.

**Confidencialidade dos dados:** Os autores declaram ter seguido os protocolos da sua instituição acerca da publicação dos dados de doentes.

**Consentimento:** Consentimento do tutor legal para publicação obtido.

**Proveniência e revisão por pares:** Não comissionado; revisão externa por pares.

**Conflicts of interest:** The authors have no conflicts of interest to declare.

**Financing support:** This work has not received any contribution, grant or scholarship.

**Confidentiality of data:** The authors declare that they have followed the protocols of their work center on the publication of data from patients.

**Patient Consent:** Consent for publication was obtained.

**Provenance and peer review:** Not commissioned; externally peer reviewed

### ORCID

Carolina Fernandes Pereira

<https://orcid.org/0000-0002-7567-6983>

Mariana Patriota Naville

<https://Orcid.org/0000-0001-8666-1018>

Flávia Regina Ferreira

<https://Orcid.org/0000-0001-5679-4282>

Fernanda da Rocha Gonçalves

<https://Orcid.org/0000-0003-2933-2845>

### REFERÊNCIAS

- Jadassohn J II. Bemerkugen zur histologie der systematisirten naevi and ueber 'Talgdruesen-navi. Arch Dermatol Syph. 1895; 33:355-94.
- Robinson SS. Nevus Sebaceous (Jadassohn): report of five cases. Arch Dermatol Syphilol. 1932; 26:663-70.
- Cestari MCP, Frange AP, Muylaert BB, Oliveira AM, Esteves EB, Borelli NS, Haddad Filho D. Nevo sebáceo de Jadassohn no couro cabeludo - reconstrução com retalho de rotação bilateral. Surg Cosmet Dermatol. 2016; 8:377-80.
- Bello RT, Tellechea Ó, Fernandes S. Triquilemoma desmoplástico em nevo sebáceo do couro cabeludo. Rev Soc Port Dermatol Venereol. 2016; 74:199-203.
- Zanini M, Wulkan C, Paschoal LHC. Nevo organóide ou nevo sebáceo de Jadassohn: uma discussão. Med Cutan Iber Lat Am. 2003; 31:121-22.
- Cheema AM, Hayat N. Naevus Sebaceous of Jadassohn's of Eyelid. J Ayub Med Coll Abbottabad. 2015; 27:927-29.
- Atherton DJ. Naevi and other development defects. In: Rook A, Wilkinson DS, Ebling FJ, editors. Textbook of dermatology. London: Blackwell Science; 1998.p.520-34.
- Liu Y, Valdebran M, Chen J. Nevus Sebaceous of Jadassohn with eight secondary tumors of follicular, sebaceous, and sweat gland differentiation. Am J Dermatopathol. 2016; 38: 861-66. doi:10.1097/DAD.0000000000000603.
- Baltazar IL, Pollo T, Ferreira FR, Lima EM, Gonçalves FR, Mandelbaum SH. Carcinoma basocelular, siringocistoadenoma papilífero, adenoma apócrino e triquilemoma sobre nevo sebáceo de Jadassohn. Surg Cosmet Dermatol. 2018; 10: 172-75.
- Gonçalves L, Calado E. Síndrome do nevo linear sebáceo. Acta Pediatr Port. 2003; 3:195-8.
- Bruno CB, Cordeiro FN, Soares FS, Takano GS, Mendes LT. Aspectos dermatoscópicos do siringocistoadenoma papilífero associado a nevo sebáceo. An Bras Dermatol. 2011; 86:1213-6.
- Galvis KH, Fratini SM, Fernandes KP, Rodrigues N, Costa JM, Melo DF. Nevo de Jadassohn. Rev Bras Med. 2015; 71:23-5.
- Hashem R, Tynngard N, Lundmark K, Flaki L. Microcystic adnexal carcinoma originating in a nevus sebaceous: a case report of a 16-year-old boy. Acta Derm Venereol. 2019; 99:1182-83. doi: 10.2340/00015555-3272.
- Piccini OS, Gómez MR, Cioffi MB, Silveira GD, Oliveira MP, Jager MO. Nevo sebáceo de Jadassohn: relato de caso. Rev Bras Cir Plást. 2018; 33(Supl. 1):67-9.
- Lena CP, Kondo RN, Nicolacópulos T. Do you know this syndrome? Schimmelpenning-Feuerstein-Mims syndrome. An Bras Dermatol. 2019; 94:227-9. doi: 10.1590/abd1806-4841.20197661.
- Góes HO, Virgens AR, Herênio Neta A, Cha CC, Sica RP, Meski AG. Carcinoma basocelular desenvolvido sobre nevo sebáceo: tratamento com terapia fotodinâmica abordando campo de cancerização. Surg Cosmet Dermatol. 2017; 9:100-3.