

## QUEILITE ACTÍNICA: ABLAÇÃO COM LASER CO2 VERSUS VERMELHECTOMIA – ANÁLISE DE 11 ANOS

Rita Cabral<sup>1</sup>, Vera Teixeira<sup>1</sup>, Ricardo Vieira<sup>2</sup>, Américo Figueiredo<sup>3</sup>

<sup>1</sup>Interna do Internato Complementar de Dermatologia e Venereologia/Resident, Dermatology and Venereology

<sup>2</sup>Assistente Hospitalar de Dermatologia e Venereologia/Consultant, Dermatology and Venereology

<sup>3</sup>Chefe de Serviço, Director do Serviço de Dermatologia e Venereologia/ Consultant Chief, Head of Department of Dermatology and Venereology

Serviço de Dermatologia e Venereologia, Centro Hospitalar Universitário de Coimbra, Portugal

**RESUMO – Introdução:** A queilite actínica é uma lesão pré-maligna que ocorre predominantemente no vermilion do lábio inferior de indivíduos do sexo masculino. **Objectivos:** Comparar duas opções de tratamento para queilite actínica: ablação por laser de CO2 e vermelhectomia. **Métodos:** Foi realizado um estudo retrospectivo de doentes com queilite actínica tratados com ablação por laser CO2 ou vermelhectomia, num período de 11 anos. **Resultados:** Foram incluídos 51 doentes de raça caucasiana sendo a ablação por laser de CO2 o método terapêutico escolhido em 43 doentes (84%) e a vermelhectomia nos restantes 8 (16%). O período de seguimento médio foi de 30,8 meses (3 a 84 meses). Não se observaram recidivas nos doentes submetidos a vermelhectomia e em 72,5% dos doentes submetidos a tratamento com laser CO2, diferença que não foi estatisticamente significativa ( $p>0,05$ ). Apenas se observou evolução para carcinoma espinhocelular num dos doentes tratado com laser de CO2, após 50 meses de evolução, tendo a lesão sido submetida a excisão cirúrgica, sem recidiva até à data. **Conclusão:** Apesar da série ser reduzida, os resultados obtidos são semelhantes aos descritos na literatura no que concerne à taxa de recidiva após tratamento com laser de CO2.

**PALAVRAS-CHAVE** – Queilite actínica; Laser de CO2; Vermelhectomia.

---

## ACTINIC CHEILITIS: CO2 LASER ABLATION VERSUS VERMILIONECTOMY – ELEVEN YEAR ANALYSIS

**ABSTRACT – Background:** Actinic cheilitis is a pre-malignant lesion affecting predominantly the vermillion of the inferior lip of male patients. **Objectives:** Our aim was compare two treatment options for Actinic cheilitis: ablation with CO2 laser and vermilionectomy. **Methods:** Retrospective study of patients with Actinic cheilitis treated with CO2 laser ablation or vermilionectomy, in an 11 year period. **Results:** 51 caucasian patients were included, 43 (84%) of which were submitted to CO2 laser ablation and the 8 (16%) remainder to vermilionectomy. Mean follow-up time was 30,8 months (3 to 84 months). No recurrences were found in the patients submitted to vermilionectomy and in 72,5% of the patients treated with CO2 laser ablation, with no statistical significance ( $p>0,05$ ). There was evolution to squamous cell carcinoma in one patient treated by CO2 laser ablation, after 50 months (surgically removed, no recurrence to date). **Conclusion:** Despite this reduced series, our results are similar to those available in the literature, concerning the recurrence rate after laser CO2 ablation.

**KEY-WORDS** – Cheilitis; Laser therapy; Precancerous conditions; Reconstructive surgical procedures.

**Conflitos de interesse:** Os autores declaram não possuir conflitos de interesse.  
No conflicts of interest.

## Artigo Original

**Suporte financeiro:** O presente trabalho não foi suportado por nenhum subsídio ou bolsa.  
*No sponsorship or scholarship granted.*

**Direito à privacidade e consentimento escrito / Privacy policy and informed consent:** Os autores declaram que pediram consentimento aos doentes para usar as imagens no artigo.  
*The authors declare that patients gave written informed consent for the use of their photos in this article.*

Recebido/Received – Janeiro/January 2013; Aceite/Accepted – Fevereiro/February 2013

**Por decisão dos autores, este artigo não foi redigido de acordo com os termos do novo Acordo Ortográfico.**

### Correspondência:

Dr.<sup>a</sup> Rita Cabral

Serviço de Dermatologia e Venereologia  
Centro Hospitalar Universitário de Coimbra  
Praceta Mota Pinto  
3000-075 Coimbra, Portugal  
Tel: +351 239400420  
Fax: +351 239400490  
E-mail: ritaca@portugalmail.com

### INTRODUÇÃO

A queilite actínica (QA), também designada por queilose solar ou queilite esfoliativa, é uma lesão pré-maligna do lábio que afeta sobretudo o vermillion do lábio inferior de indivíduos do sexo masculino, de raça caucasiana, com idade superior a 50 anos e com elevada exposição solar cumulativa (de carácter recreativo ou profissional). Esta lesão tem potencial para evoluir para carcinoma espinhocelular do lábio. Apesar da taxa de progressão de QA não poder ser estimada com precisão, são citadas taxas de transformação tão altas como 16,9% em algumas séries<sup>1</sup>. Com todos os outros fatores equiparáveis, a presença de QA duplica o risco de CEC do lábio<sup>2</sup>, carcinoma espinhocelular que metastiza até quatro vezes mais que o CEC de outras localizações, com percentagens que vão desde os 17 até aos 25%<sup>1,3</sup>, o que se deve provavelmente à inexistência de tecido adiposo subcutâneo no lábio, bem como à abundante rede linfática local. Doentes com CEC geralmente apresentam QA prévia e 5-14% destes doentes desenvolveram um segundo CEC<sup>4</sup>.

A radiação UVB é um carcinogénio completo, visto que não só inicia a alteração genética das células epiteliais, como subsequentemente promove a expansão de clones de células transformadas que depois evidenciam todas as características de malignidade.

Existem fatores adicionais que podem desempenhar um papel na etiologia da QA e CEC, incluindo:

tabaco, irritação local crónica, má higiene oral, infeção por HPV (alterações citogenéticas adicionais) e eversão do lábio inferior (como característica racial ou traço herdado). Quando tanto o lábio superior como o inferior são proeminentes (como na protrusão bimaxilar), o lábio superior também pode estar mais vulnerável à exposição solar<sup>5,7</sup>. O limite do vermillion do lábio inferior também pode estar mais vulnerável a lesões foto-induzidas porque o seu epitélio é mais fino, tem uma camada queratinizada mais fina e menor conteúdo em melanina<sup>5</sup>.

As manifestações clínicas da QA vão desde a perda dos dermatoglifos, atrofia e apagamento da margem entre o vermillion e a pele, edema e eritema local até ao desenvolvimento de descamação hiperqueratósica, leucoplasia e áreas inflamatórias (eritroplasia, fissuras perpendiculares ao eixo longo do lábio), atrofia, erosões e ulceração<sup>7</sup>, atingindo parte ou a totalidade do vermillion.

O diagnóstico é essencialmente clínico, mas a biopsia e o estudo histopatológico são necessários quando já são detectadas áreas erosivas persistentes ou infiltradas, traduzindo uma possível evolução para CEC, ou para um diagnóstico clínico fundamentado. Sendo uma afecção multicêntrica, onde a observação clínica não permite diferenciar hiperqueratose benigna de displasia ou CEC, o estudo histopatológico é essencial, visando não apenas um corte, mas vários cortes seriados na peça de biopsia e/ou excisão. As alterações

histopatológicas vão desde a atrofia até à hiperplasia do epitélio do *vermilion*, com graus variáveis de queratinização, alterações da maturação, aumento da atividade mitótica e atipia citológica. Prolongamentos epiteliais em forma de gota estão muitas vezes presentes, mas a membrana basal está intacta. O tecido conjuntivo subjacente evidencia degeneração basofílica (elastose solar). A QA deve portanto ser observada como uma neoplasia intra-epitelial ou *in situ*<sup>5,6</sup>.

As opções terapêuticas incluem métodos não cirúrgicos e métodos cirúrgicos. Dentro dos não cirúrgicos destacam-se a aplicação de agentes tópicos como o 5-fluorouracilo, ácido tricloroacético a 50%, tretinoína tópica, diclofenac gel a 3% e imiquimod. As opções cirúrgicas incluem a crioterapia, electrocauterização, ablação por laser de CO<sub>2</sub>, laser de Er:YAG, terapia fotodinâmica (ácido 5-aminolevulínico) e a vermelhectomia<sup>7</sup>. A escolha do método deve ter em consideração que a QA é uma lesão multicêntrica, apesar de, muitas vezes, apenas serem clinicamente aparentes pequenas áreas mais preocupantes.

A ablação com laser de CO<sub>2</sub> parece ser um método adequado para o tratamento da queilite actínica, apesar de não existirem taxas de referência de evolução de QA para CEC do lábio após esta opção terapêutica. As taxas relatadas são baixas e com um bom resultado cosmético. Num estudo realizado, a taxa de progressão para CEC após ablação com laser de CO<sub>2</sub> foi de 4,6%, sendo 6,97% a taxa de recorrência<sup>7</sup>.

Com este estudo retrospectivo os autores pretendem avaliar e comparar os resultados obtidos no tratamento de QA com laser CO<sub>2</sub> e a vermelhectomia, avaliando também a taxa de progressão para CEC das QA após o tratamento com laser de CO<sub>2</sub>. O seguimento a longo prazo visava a detecção precoce de recidivas, progressão para CEC ou complicações eventuais.

### MATERIAL E MÉTODOS

Foi realizado um estudo retrospectivo de 11 anos, no período compreendido entre janeiro de 2000 e dezembro de 2010, de doentes com QA do lábio inferior seguidos no Serviço de Dermatologia do Centro Hospitalar Universitário de Coimbra. Foram observados 51 doentes com QA do lábio inferior, 43 (84%) dos quais foram submetidos a ablação com laser CO<sub>2</sub> e 8 (16%) a vermelhectomia.

Foram avaliados dados demográficos (sexo, idade, etnia/raça) e clínicos (localização e características clínicas, diagnóstico clínico inicial e existência de

confirmação histológica), bem como a existência de recidiva com o método de tratamento adotado. Foram excluídos os doentes cujo estudo histopatológico prévio ou posterior revelou a presença de CEC e doentes com CEC previamente excisado com recidiva clínica como QA.

Todos os doentes foram submetidos a tratamento sob anestesia local em regime de ambulatório. A desinfecção prévia foi realizada com solução de cloro-hexidina e a anestesia local com lidocaína a 2% sem adrenalina, por via subcutânea, na área a tratar.

Foi usado o laser de CO<sub>2</sub> da DEKA Medical Electronics SL250S. Em cada lesão foram realizadas pelo menos duas passagens do laser, usando o modo focalizado, com uma potência média de 2W/cm<sup>2</sup>. Após o procedimento foi aplicado ácido fusídico em pomada na área tratada. Os cuidados pós-intervencionais passaram pela higiene diária com colutório (4id, após as refeições) e a aplicação bidária de ácido fusídico em pomada. As medidas de protecção intra-operatórias passaram pelo uso de óculos de protecção por operadores e doente.

A primeira consulta de seguimento foi realizada, em média, 2 meses após o tratamento e, posteriormente, a cada 6 meses. Os doentes tiveram um período de seguimento médio de 30 meses (variando entre 3 e 84 meses).

Para o tratamento estatístico dos dados foi utilizado o SPSS v.18 (teste *qui-quadrado*).

### RESULTADOS

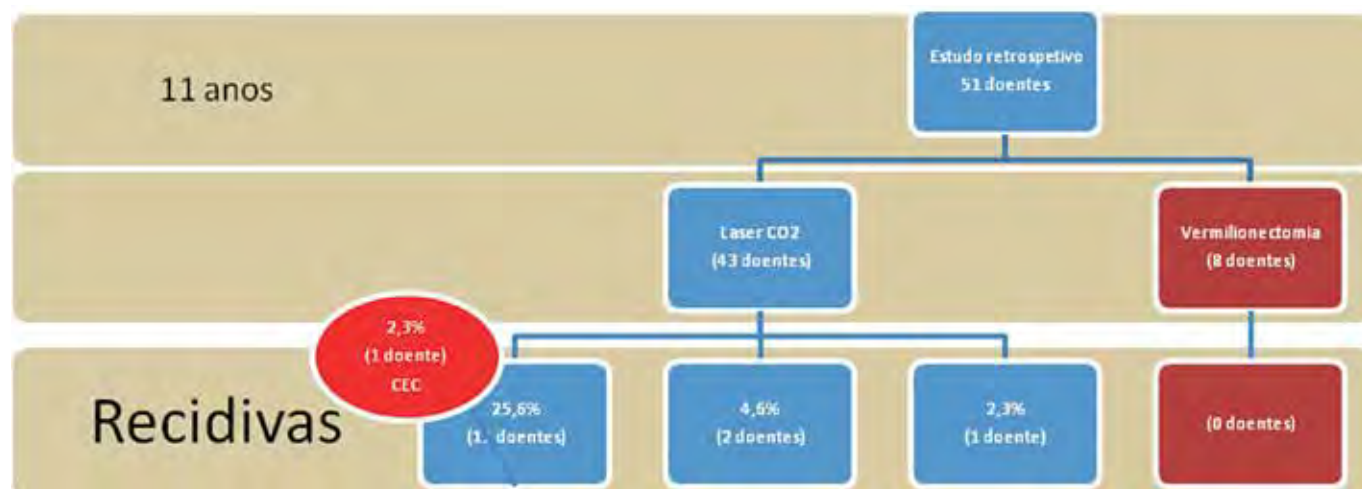
Num grupo de 51 doentes, 21 (41%) eram do sexo feminino e 30 (59%) eram do sexo masculino, com idade média de 74 anos (variando entre 45 e 90 anos). Todos os indivíduos eram de raça caucasóide e muitos deles apresentavam evidências de dano actínico nas áreas fotoexpostas.

A localização da QA restringiu-se ao lábio inferior em todos os doentes observados. A maioria dos doentes apresentava pelo menos 30% da mucosa afetada. A queilite erosiva foi a apresentação clínica mais frequentemente observada, correspondendo a 18 doentes (35,3%), seguida pela queilite leucoplásica, em 21,5% dos casos.

Após um período de seguimento médio de 30 meses, 14 doentes que haviam sido submetidos a ablação por laser CO<sub>2</sub> evidenciaram recorrência local da QA, que ocorreu, em média, aos 32 meses. Não houve nenhum episódio de recorrência local ou regional nos doentes

## Artigo Original

**Tabela 1** - Resultados obtidos, em termos de recorrências, após realização de ablação com laser CO2 e vermelhectomia nos 51 doentes incluídos no estudo



submetidos a vermelhectomia (Tabela 1). Oito doentes com recorrência foram submetidos a nova ablação com laser CO2, 2 a tratamento com retinóide tópico e 2 a vermelhectomia, permanecendo sem recidiva após um período médio de seguimento de 33 meses (2-72 meses).

Apenas 1 doente (2,3%) desenvolveu CEC do lábio 50 meses após tratamento ablativo com laser de CO2, tendo sido submetido a vermelhectomia, estando livre de doença aos 17 meses de seguimento.

O tratamento estatístico dos dados (SPSS v.18) não encontrou diferença estatisticamente significativa entre os dois métodos.

Os procedimentos foram bem tolerados por todos os doentes, com a obtenção de resultados cosméticos satisfatórios, não se observando cicatrizes residuais relevantes, nem alterações funcionais do lábio durante o período de seguimento dos 51 doentes.

### DISCUSSÃO

A queilite actínica é uma lesão pré-maligna do lábio cujo tratamento visa sobretudo prevenir a sua evolução para carcinoma espinho-celular.

Existem actualmente várias opções de tratamento para a QA, classificadas globalmente em opções cirúrgicas e não cirúrgicas (Tabela 2).

Os métodos conservadores, não cirúrgicos, como a aplicação de agentes tópicos (5-fluoruracilo, imiquimod, ácido tricloroacético, diclofenac) são usados com resultados variáveis, embora as taxas de recorrência

sejam superiores às descritas para a ablação com laser CO2 e para a vermelhectomia.

Dentro dos métodos cirúrgicos, a criocirurgia é um método amplamente disponível, com boa relação custo-benefício. Alguns autores descrevem uma taxa de cura de 96,2%, mas as séries avaliadas foram de pequena dimensão<sup>7</sup>. O edema pós-operatório e a dor podem ser significativos se as áreas tratadas forem amplas. Podem, ainda, sobrevir outras complicações, como cicatrizes, discromia e neuropatia local<sup>2</sup>. Este pode ser o tratamento de eleição para áreas focais de QA, embora uma desvantagem do método seja a grande dependência do cirurgião, não existindo padronização na aplicação do criogénio.

A electrocirurgia também pode ser uma técnica válida para áreas limitadas de QA, sendo menos adequada em áreas mais extensas e persistentes de QA.

A terapia fotodinâmica usando o metil-éster de ácido aminolevulínico como agente fotossensibilizador é uma modalidade de tratamento a considerar em doentes com elevado risco cirúrgico. É bem tolerada e estão descritos excelentes resultados estéticos. Tem menos efeitos secundários que a ablação por laser e vermelhectomia, mas também resulta em taxas de cura inferiores.

A ablação por laser de Er:YAG evidenciou excelentes taxas de cura num estudo de 12 doentes<sup>7</sup>, não se registando recorrências num período de seguimento entre 8 e 36 meses. São necessários estudos comparativos com o laser de CO2 para determinar a sua utilidade no tratamento das QA.

**Tabela 2** - Diferentes modalidades de tratamento da queilite actínica com as respectivas vantagens e desvantagens

	EVIDÊNCIA	VANTAGEM	DESvantAGEM	INDICAÇÕES
5-FU tóxico	Recorrência elevada	Facilidade de aplicação	Descontinuação frequente por eritema, edema e ulceração	Casos iniciais
Diclofenac 3% gel	Poucos estudos	Facilidade de aplicação	Eritema e edema moderados	Necessários mais estudos
Imiquimod	Bons resultados clínicos e histológicos	Facilidade de aplicação. Tratamento do campo de cancerização	Eritema, edema e infiltração em 60% casos	Prometedor?
Criocirurgia	Boas taxas de cura	Facilidade de aplicação. Disponibilidade	Edema acentuado pós-operatório	Áreas focais de QA
Electrocirurgia	Boas taxas de cura	Maior disponibilidade que laser	Dificuldade de controlo Cicatrizes frequentes	Áreas focais de QA
Laser CO2	Elevadas taxas de cura e baixas taxas de recorrência	Controlo de hemorragia intra-operatória, baixa morbilidade pós-operatória	Sem controlo histológico. Tempo de cura: 21 dias Cicatrizes e disestesia	Casos moderados a graves
Laser Er:YAG	Poucos estudos disponíveis	Provavelmente menor morbilidade que laser CO2	Maior hemorragia intra-operatória. Menor disponibilidade	Necessários mais estudos comparativos
Vermelhectomia	Elevada taxa de cura e baixa taxa de recorrências	Disponibilidade de estudo histológico	Hemorragia intra-operatória. Morbilidade pós-operatória elevada. Efeitos secundários	Casos moderados a graves
Terapia fotodinâmica	Taxas de cura inferiores ao laser e vermelhectomia	Tratamento do campo de cancerização	Dispendioso. Pouca disponibilidade	Doentes com elevado risco cirúrgico

5-FU – 5 fluorouracilo; QA – queilite actínica

O laser de CO<sub>2</sub> é usado há vários anos no tratamento de QA. Gera uma luz infravermelha num comprimento de onda de 10 600nm que produz um efeito térmico no tecido alvo. A energia proveniente do laser rapidamente aquece a água extra e intracelular até 100°C, levando à alteração das membranas celulares e à morte celular. O laser é usado para vaporizar uma camada de epitélio e a pele é retirada do campo através de uma compressa embebida em água. Várias camadas histológicas podem ser diferenciadas e retiradas através de passagens consecutivas com laser, de modo que toda a profundidade de envolvimento displásico pode ser removida<sup>2</sup>. Logo, teoricamente, o tratamento com laser de CO<sub>2</sub> é curativo para QA e não causa dano dérmico profundo, sem o risco acrescido de formação de cicatrizes. Os vários estudos publicados, relativamente à técnica óptima para tratamento de QA com laser de CO<sub>2</sub> recomendam o uso de um modo superpulsado em vez de uma forma em onda contínua. O modo superpulsado concentra o tratamento em

pulsos rápidos que permitem o arrefecimento entre cada pulso, diminuindo o risco de cicatrizes<sup>2</sup>.

A vermelhectomia realizada com estudo histopatológico de secções seriadas é considerada o melhor tratamento em alguns estudos<sup>2,5</sup>. Trata-se de uma opção

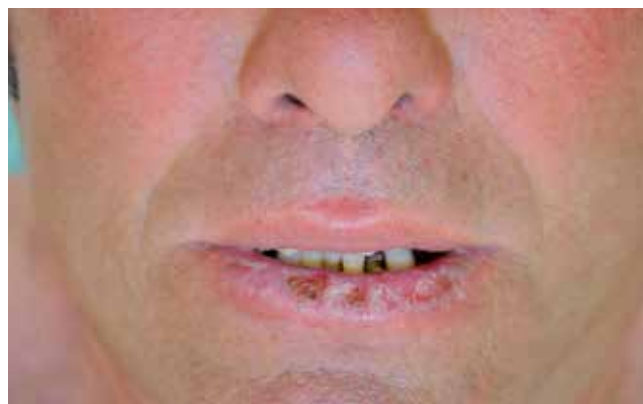

Fig 1 - Queilite actínica do lábio inferior.

## Artigo Original

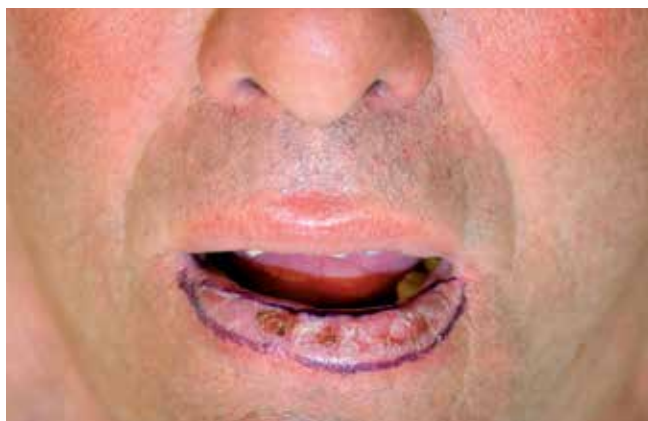

Fig. 2 - Planificação do método cirúrgico.

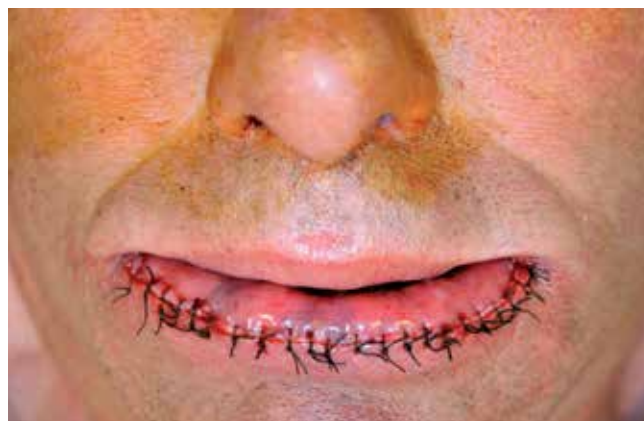

Fig. 3 - Lábio inferior após vermelhectomia.

cirúrgica para muitas lesões do lábio, incluindo a QA, na qual é excisada a totalidade do epitélio, permitindo o estudo histopatológico da totalidade da peça, assim como a determinação da extensão da lesão. Existem diversas variações deste método: a vermelhectomia simples implica a remoção do *vermilion* apenas ao nível do músculo *orbicularis oris*. Uma modificação desta técnica pode incluir a excisão de glândulas e tecido muscular. O encerramento da ferida operatória é conseguido através de um retalho de deslizamento da mucosa labial (Figs. 1, 2 e 3). Tradicionalmente este procedimento pode ter várias complicações pós-operatórias, incluindo hematomas, deiscência da sutura, formação de cicatrizes, perda do contorno do lábio e parestesias. Apesar das eventuais complicações, a vermelhectomia é uma técnica extremamente eficaz no tratamento de QA, apesar de ser um procedimento cirúrgico complexo (Fig. 4). Um estudo de Robinson<sup>9</sup> não detectou

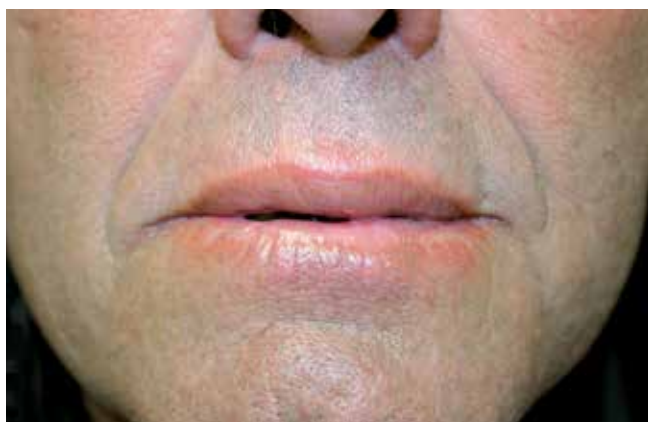


Fig. 4 - Aspecto cicatricial após 2 meses de seguimento.

recorrência clínica ou histológica, durante pelo menos 4 anos após vermelhectomia.

Relativamente aos dados obtidos no nosso estudo retrospectivo e comparativamente ao estudo de Robinson<sup>9</sup>, verificámos iguais taxas de recorrência após vermelhectomia (0%). Relativamente à ablação por laser de CO<sub>2</sub>, a nossa taxa de recorrências locais foi de 32,5% (14/43 doentes), comparativamente à taxa nula citada nesse estudo. A destacar é o número relativamente reduzido de doentes submetidos a ablação por laser CO<sub>2</sub> por Robinson (10 doentes), comparativamente ao nosso estudo (43 doentes). As taxas de evolução de QA para CEC após ablação por laser CO<sub>2</sub> foram descritas apenas para estudos de pequenas séries<sup>7</sup>, com valores descritos até 4,6%, valor superior ao registado no nosso estudo, com apenas 2,3% de taxa de progressão para CEC do lábio.

### CONCLUSÕES

A ablação com laser de CO<sub>2</sub> e a vermelhectomia são consideradas as modalidades terapêuticas mais eficazes e com menores taxas de recorrência no tratamento da QA<sup>2</sup>.

A vermelhectomia é o único método que permite a análise histológica da área intervencionada, com avaliação dos limites da peça e a determinação da presença de doença invasiva.

A ablação com laser CO<sub>2</sub> constitui portanto uma opção terapêutica eficaz para a QA crónica, conjuntamente com um seguimento adequado e rigoroso para detectar recorrências precoces, novas lesões ou evolução para CEC, sem necessidade de recorrer ao tratamento cirúrgico.

## Artigo Original

Independentemente do método terapêutico escolhido, um tratamento adequado aliado a um seguimento rigoroso e à instituição de medidas preventivas, constituem os pilares para prevenir a evolução para CEC do lábio.

### BIBLIOGRAFIA

1. Castano E, Comunion A, Arias D, Minano R, Romero A, Borbujo J. Photodynamic Therapy for Actinic Cheilitis. *Actas Dermosifiliogr*. 2009; 100: 895-8.
2. Shah AY, Doherty SD, Rosen T. Actinic cheilitis: a treatment review. *Int J Dermatol*. 2010; 49: 1225-34.
3. Sotiriou E, Apalla Z, Chovarda E, Panagiotidou D, Ioannides D. Photodynamic therapy with 5-aminolevulinic acid in actinic cheilitis: an 18-month clinical and histological follow-up. *J Eur Acad Dermatol Venereol*. 2010; 24: 916-20.
4. Bentley JM, Barankin B, Lauzon GJ. Paying more than lip service to lip lesions. *Can Fam Physician*. 2003; 49: 1111-6.
5. Wood NH, Khammissa R, Meyerov R, Lemmer J, Feller L. Actinic cheilitis: a case report and a review of the literature. *Eur J Dent*. 2011; 5:101-6.
6. Lima Gda S, Silva GF, Gomes AP, de Araújo LM, Salum FG. Diclofenac in hyaluronic acid gel: an alternative treatment for actinic cheilitis. *J Appl Oral Sci*. 2010; 18:533-7.
7. Castiñeiras I, Del Pozo J, Mazaira M, Rodríguez-Lojo R, Fonseca E. Actinic cheilitis: evolution to squamous cell carcinoma after carbon dioxide laser vaporization. A study of 43 cases. *J Dermatolog Treat*. 2010; 21: 49-53.
8. Armenores P, James CL, Walker PC, Huilgol SC. Treatment of actinic cheilitis with the Er:YAG laser. *J Am Acad Dermatol*. 2010; 63: 642-6.
9. Robinson JK. Actinic cheilitis. A prospective study comparing four treatment methods. *Arch Otolaryngol Head Neck Surg*. 1989. 115: 848-52.