

NÓDULOS HIPERQUERATÓNICOS NAS MÃOS DEVIDO A LESÕES PROVOCADAS POR OURIÇOS-DO-MAR

Fred Bernardes Filho¹, Andreia Oliveira Alves², Talita Batalha Pires dos Santos³, Gustavo Martins⁴, Bernard Kawa Kac⁵

¹Pós Graduando de Dermatologia/Graduated in Dermatology, no Instituto de Dermatologia Professor Rubem David Azuly da Santa Casa da Misericórdia do Rio de Janeiro (IDPRDA - SCMRJ) - Rio de Janeiro (RJ), Brasil

²Acadêmica de Medicina/Medical Academic, Universidade Metropolitana de Santos (UNIMES), Santos (SP), Brasil

³Médica Graduada/Medical Graduated, Centro Universitário de Volta Redonda (UniFOA) e estagiária do Serviço de Dermatologia da Policlínica Geral do Rio de Janeiro (PGRJ) – Rio de Janeiro (RJ), Brasil

⁴Dermatologista/Clínica Privada, Dermatologist/Private Clinic, Ituiutaba (MG), Brasil

⁵Consultor Dermatopatológico/Consultant of Dermatopathology, Laboratório Anatomical-lab, Rio de Janeiro, Brasil

Trabalho realizado no Laboratório Anatomical-lab/Study performed at the Anatomical-lab, Rio de Janeiro, Brasil.

RESUMO – Os autores apresentam o caso de um paciente masculino de 19 anos, com múltiplas lesões nas mãos provocadas por traumatismos com diversos ouriços-do-mar. Clinicamente apresentava nódulos eritemato violáceos de superfície ceratósica no dorso das mãos e edema do terceiro quirodático direito com um mês de evolução. As biópsias das duas lesões revelaram processo inflamatório granulomatoso do tipo corpo estranho. Acidentes desta natureza são responsáveis pela metade dos atendimentos relacionados a animais aquáticos nos prontos socorros do litoral brasileiro.

PALAVRAS-CHAVE – Brasil; Lesões da mão; Ouriços-do-mar; Queratose.

HYPERKERATOTIC NODULES ON HANDS DUE TO INJURIES CAUSED BY SEA URCHINS

ABSTRACT – The authors present the case of a 19 year old male patient, with multiple hand injuries caused by trauma with several sea urchins. Clinically, he presented erythematous violaceous nodules with keratotic surface on the dorsum of the hands and edema of the third right hand finger with a month of evolution. The biopsy of the lesions revealed granulomatous response pattern. Accidents of this nature are responsible for half of the cases related to aquatic animals in the emergency rooms of the Brazilian coast.

KEY-WORDS – Brazil; Hand injuries; Keratosis; Sea urchins.

Conflitos de interesse: Os autores declaram não possuir conflitos de interesse.

No conflicts of interest.

Suporte financeiro: O presente trabalho não foi suportado por nenhum subsídio ou bolsa.

No sponsorship or scholarship granted.

Direito à privacidade e consentimento escrito / Privacy policy and informed consent: Os autores declaram que pediram consentimento ao doente para usar as imagens no artigo. *The authors declare that the patient gave written informed consent for the use of its photos in this article.*

Recebido/Received - Novembro/November 2013; Aceite/Accepted - Janeiro/January 2014

Dermatologia Tropical

Correspondência:

Dr. Fred Bernardes Filho

Rua Marquês de Caxias, nº 9, Sobrado, Centro
24030-050. Niterói – RJ

Brasil

Tel.: (21) 9826-7765

Email: f9filho@gmail.com

Os autores apresentam o caso de um paciente masculino, 19 anos, com nódulos nas mãos e edema do terceiro quirodáctilo direito com um mês de evolução; as lesões eram assintomáticas. Relatava ter o hábito de praticar pesca subaquática e que os ferimentos haviam sido provocados por contato com ouriços-do-mar. Ao exame dermatológico, apresentava nódulos eritemato violáceos de superfície ceratósica, no dorso das regiões metacarpofalangeanas (Fig. 1), e edema das falanges média e distal do terceiro quirodáctilo esquerdo (Fig. 2). À dermatoscopia, notou-se uma lesão eritematosa com ponto amarelo central, na região interfalangeana distal do terceiro dedo esquerdo. A radiografia das mãos não evidenciou imagens sugestivas de espículas. Foram, então, realizadas biópsias de um nódulo e da lesão descrita à dermatoscopia, sendo evidenciado, em ambos, processo inflamatório granulomatoso do tipo corpo estranho (Fig. 3).

O ouriço-do-mar preto ou *Echinometra lucunter* é o causador da maioria dos acidentes com animais aquáticos no litoral brasileiro; as lesões provocadas em decorrência do contato com esta espécie são apenas de natureza traumática^{1,2}. A fragmentação das espículas dificulta sua retirada, contribuindo para incidência

bastante significativa de complicações, tais como infecção secundária, formação de granulomas provocados por corpos estranhos, artrite, sinovite e eventual necrose^{1,3,4}. Algumas espécies de ouriço-do-mar apresentam veneno termolábil, contido em pequenos tentáculos junto às espículas, de efeito hipotensor, hemolítico, cardiotóxico e neurotóxico¹⁻³. Os autores enfatizam a importância da retirada precoce de todas as espículas, independentemente de se reconhecer a espécie responsável pelo acidente, para reduzir a probabilidade de complicações.

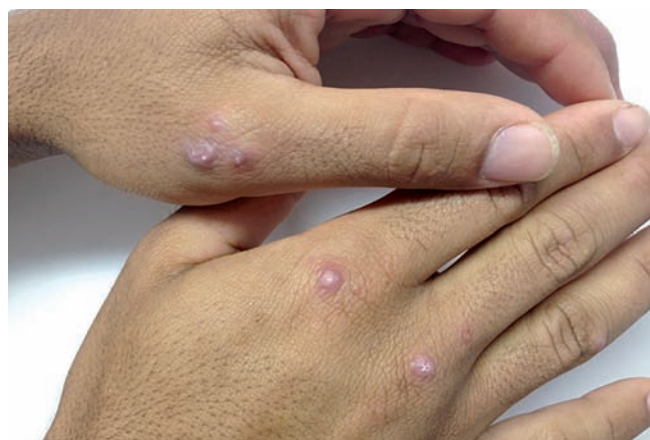

Fig. 1 - Nódulos eritemato violáceos nas regiões metacarpofalangeanas do primeiro quirodáctilo esquerdo e segundo e terceiro quirodáctilos direitos.

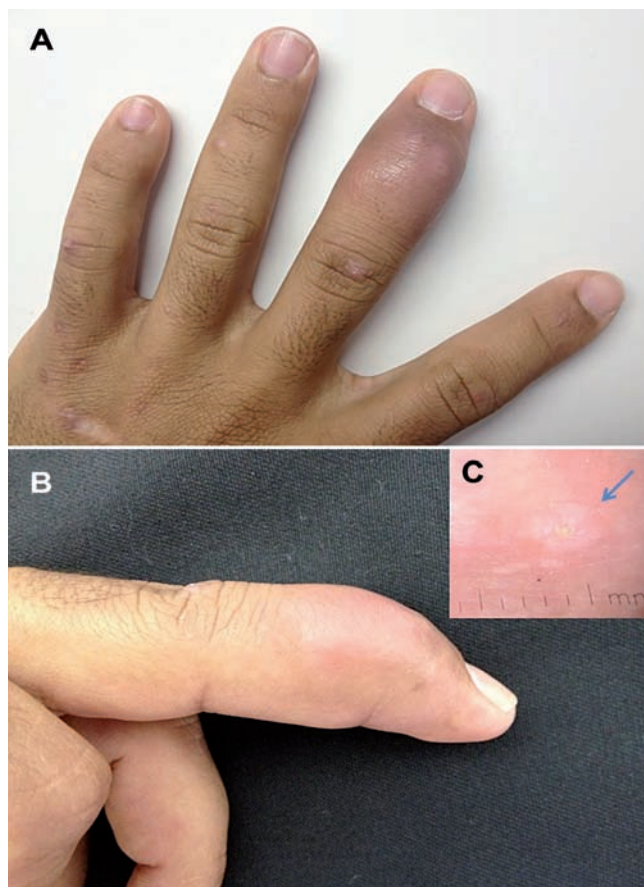


Fig. 2 - (a, b) Edema das falanges média e distal do terceiro quirodáctilo esquerdo; (c) lesão eritematosa com ponto amarelo central (seta azul).

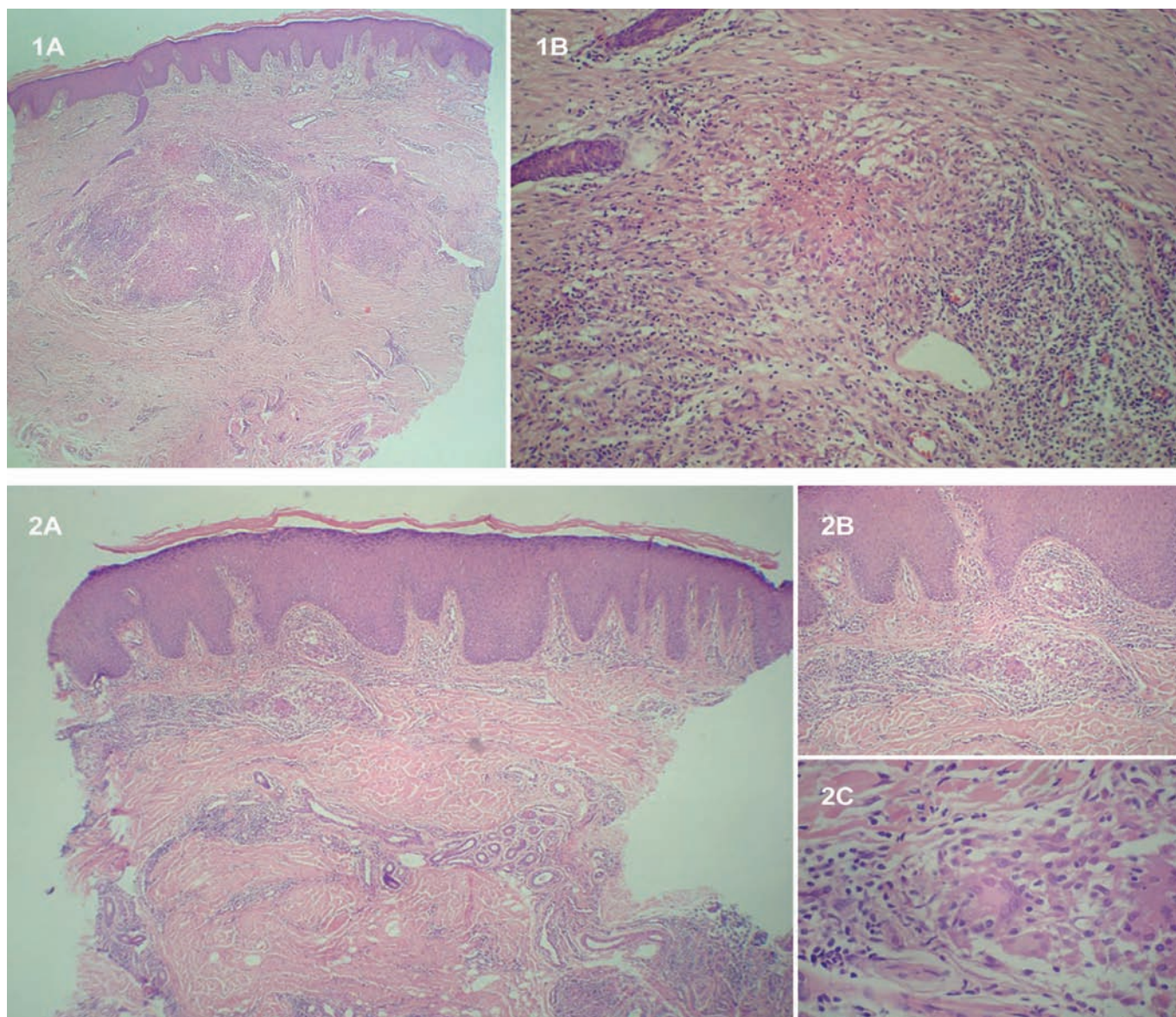


Fig 3 - Epiderme acantótica; derme com infiltrado granulomatoso gigante histiocitário, tipo corpo estranho, associado a linfócitos, além de focos de espessamento da trama colágena. (1A – B) Nódulo hiperqueratósico da região metacarpofalangeana do segundo dedo da mão direita; (2A – C) Terceiro quirodáctilo esquerdo.

REFERÊNCIAS

1. Haddad V Jr. Dermatologia ambiental: manifestações dermatológicas de acidentes provocados por animais aquáticos (invertebrados). *An Bras Dermatol*. 2013; 88(4):502-13.
2. Haddad V Jr, Lupi O, Lonza JP, Tying SK. Tropical dermatology: marine and aquatic dermatology. *J Am Acad Dermatol*. 2009; 61(5):733-50.
3. Haddad Jr V, Novaes SP, Miot HA, Zuccon A. Accidents caused by sea urchins – the efficacy of precocious removal of the spines in the prevention of complications. *An Bras Dermatol*. 2001; 76(6):677-81.
4. Dahl WJ, Jebson P, Louis DS. Sea urchin injuries to the hand: a case report and review of the literature. *Iowa Orthop J*. 2010; 30:153-6.