

PIGMENTAÇÃO MACULAR ERUPTIVA IDIOPÁTICA NA CRIANÇA

Paula Maio¹, Rubina Alves¹, Cristina Amaro², Isabel Freitas², Paulo Lamarão³, Ana Afonso⁴, Jorge Cardoso⁵

¹Interna do Internato Complementar de Dermatologia e Venereologia/Resident, Dermatology and Venereology

²Assistente Hospitalar/Consultant, Dermatology and Venereology

³Assistente Hospitalar Graduada/Graduate Consultant, Dermatology and Venereology

⁴Chefe de Serviço/ Consultant Chief, Dermatopathology

⁵Chefe de Serviço, Director do Serviço de Dermatologia e Venereologia/ Consultant Chief, Head of Dermatology and Venereology Department

Serviços de Dermatologia e Venereologia e Anatomia Patológica, Hospital Curry Cabral, Lisboa, Portugal

RESUMO – A pigmentação macular eruptiva idiopática é uma patologia rara, que se caracteriza pelo aparecimento de múltiplas máculas de cor acastanhada, assintomáticas, que envolvem mais frequentemente a região cervical, o tronco e a região proximal dos membros. A incidência parece ser maior durante a infância e adolescência.

Trata-se de uma entidade distinta do eritema discrómico *perstans*, de natureza benigna e, observando-se habitualmente remissão espontânea ao fim de alguns meses a anos, sem necessidade de tratamento ou investigação clínica adicional.

PALAVRAS-CHAVE – Criança; Hiperpigmentação; Remissão Espontânea.

IDIOPATHIC ERUPTIVE MACULAR PIGMENTATION IN CHILDHOOD

ABSTRACT – Idiopathic eruptive macular pigmentation is a rare disorder, characterized by the appearance of multiple brownish macules, asymptomatic, most frequently involving the neck, trunk and proximal region of the members.

The incidence appears to be greater during childhood and adolescence. It is a distinct entity from erythema dyschromicum *perstans*. Usually it has spontaneous remission after several months to years without additional treatment or clinical investigation needed.

KEY-WORDS – Child; Hyperpigmentation; Pigmentation Disorders; Remission, Spontaneous.

Conflitos de interesse: Os autores declaram não possuir conflitos de interesse.
No conflicts of interest.

Por decisão do autor, este artigo não foi redigido de acordo com os termos do novo Acordo Ortográfico.

Correspondência:

Dr.ª Paula Maio

Serviço de Dermatologia e Venereologia

Hospital Curry Cabral

Rua da Beneficência, n.º8

1069 - 166 Lisboa, Portugal

E-mail: paulamaio@gmail.com

Caso Clínico

INTRODUÇÃO

A pigmentação eruptiva macular idiopática é uma doença raramente descrita na literatura que se caracteriza pelo aparecimento de máculas com tonalidade acastanhada, sem qualquer sintomatologia acompanhante.

É considerado comumente uma condição benigna, clínica e etiopatologicamente distinta do eritema discrómico *perstans* com o qual faz diagnóstico diferencial.

CASO CLÍNICO

Doente sexo feminino, 6 anos de idade, trazida à consulta com dermatose com 3 anos de evolução, que envolviam inicialmente o abdómen, com posterior incremento do número de lesões com extensão com carácter aditivo ao tronco, membros superiores e inferiores, constituída por múltiplas máculas de cor acastanhada.

A doente negava qualquer sintomatologia acompanhante, alteração das características das lesões no curso da evolução da dermatose, relação causal com lesões cutâneas prévias ou história medicamentosa.

A história familiar não permitiu identificar quaisquer outros casos com sintomatologia semelhante.

O exame objectivo revelou dermatose com distribuição bilateral e grosseiramente simétrica, envolvendo o tronco (face anterior e dorso) e os membros superiores e inferiores, constituída por múltiplas máculas bem

delimitadas, superfície não descamativa, cor acastanhada, com dimensões variando entre os 3 e os 15 mm de maiores eixos (Figs. 1 e 2). O sinal de Darier era negativo.

Em biopsia previamente efectuada constatava-se: acantose irregular da epiderme e incontinência pigmentar na derme papilar e reticular.

A biopsia foi repetida, revelando aspectos ópticos semelhantes (Fig. 3). O estudo realizado por microscopia electrónica revelou a presença de múltiplos melanossomas nas células basais da epiderme e melanófagos na derme (Fig. 4), aspectos compatíveis com o diagnóstico de pigmentação macular eruptiva idiopática.

A família da doente foi informada do carácter benigno da condição e foram instituídas apenas medidas de carácter geral. Não foi realizada qualquer terapêutica dirigida.

O seguimento clínico ulterior da doente permitiu constatar aos 18 meses de *follow-up*, melhoria do quadro clínico com remissão da dermatose constatando-se regressão das lesões hiperpigmentadas. À presente data, mantém somente uma mácula no flanco direito (Fig. 5).

DISCUSSÃO E CONCLUSÕES

A pigmentação macular eruptiva idiopática é uma patologia rara descrita pela primeira vez em 1978 por Degos¹.

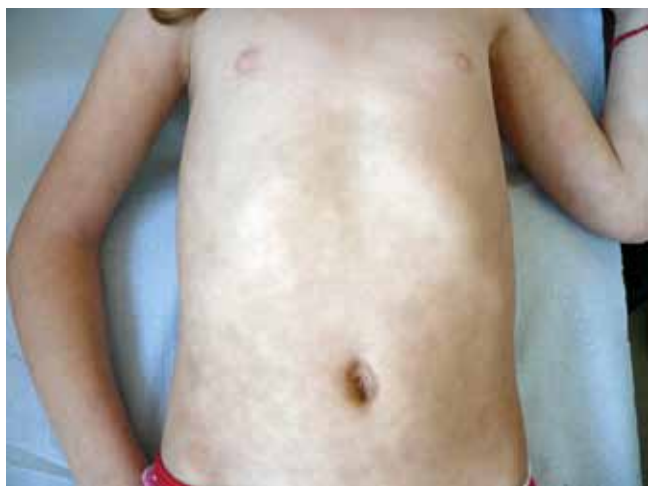

Fig. 1 - Máculas hiperpigmentadas tonalidade acastanhada envolvendo tronco.

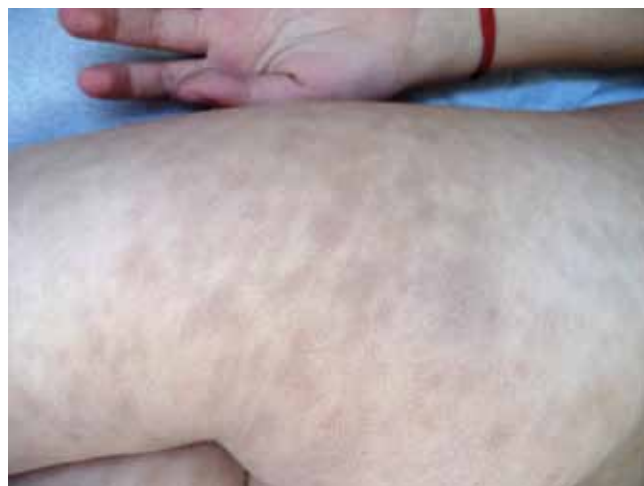

Fig. 2 - Máculas hiperpigmentadas tonalidade acastanhada envolvendo porção proximal membros inferiores.

Caso Clínico

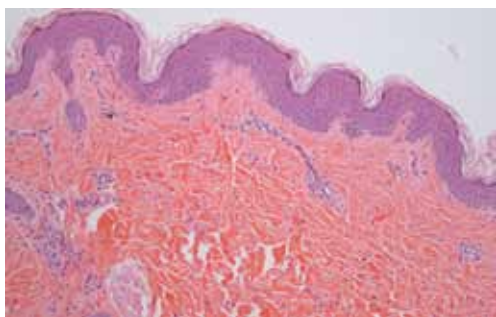


Fig. 3 - Histopatologia MO: Observa-se acantose irregular da epiderme e incontinência pigmentar na derme papilar e reticular.

Clinicamente, apresenta-se de forma mais típica como máculas de cor castanha, assintomáticas, mais frequentemente envolvendo a região cervical, tronco e região proximal dos membros e que tende a ocorrer durante a infância e adolescência².

A resolução das lesões ocorre de forma espontânea ao fim de um período de tempo que pode variar desde alguns meses a vários anos, havendo casos descritos de remissão da dermatose ao fim de 20 anos^{3,4}. As lesões tendem a cicatrizar sem quaisquer alterações pigmentares e sem atrofia.

O diagnóstico diferencial desta condição faz-se com outras dermatosas que se caracterizam igualmente pelo

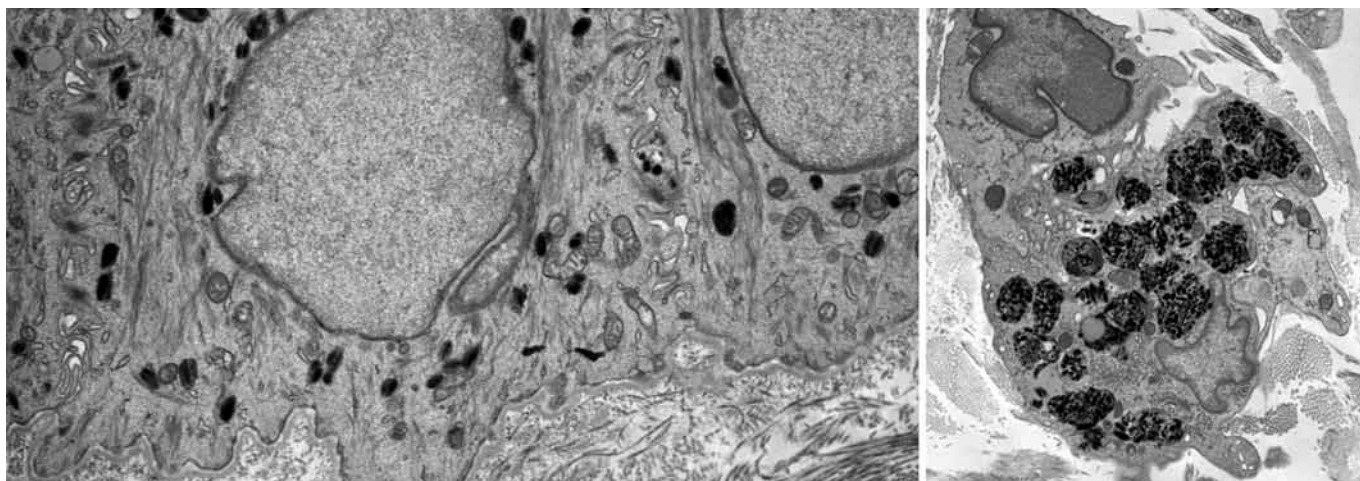


Fig. 4 - Histopatologia ME: Observa-se a presença de múltiplos melanossomas nas células basais da epiderme e melanóforos na derme.

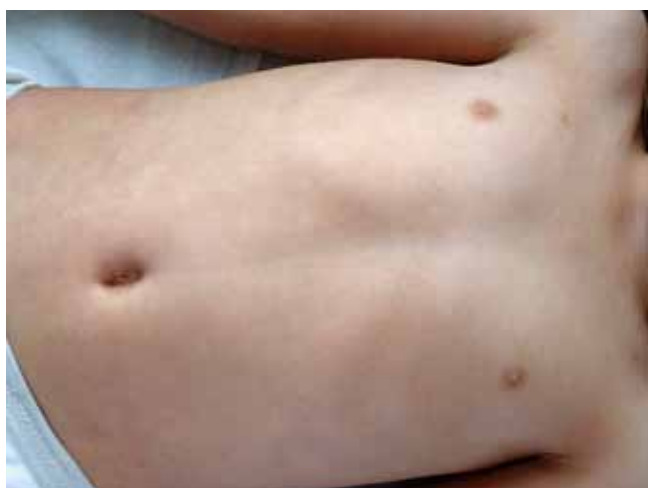

Fig. 5 - Imagem clínica após 18 meses de *follow up*: Remissão da dermatose.

aparecimento de máculas e manchas hiperpigmentadas de forma dispersa no tegumento cutâneo: eritema discrómico *perstans*; pitíriase versicolor; manchas café com leite no contexto ou não de neurofibromatose tipo I; urticária pigmentosa e síndrome de Gougerot-Carteaud⁵.

No caso específico do eritema discrómico *perstans* as lesões maculares são habitualmente mais acinzentadas com bordo eritematoso e com tendência para confluírem distinguindo-se das encontradas na pigmentação macular eruptiva idiopática onde tendem a apresentar-se com uma coloração mais acastanhada e com padrão de distribuição mais individualizável⁵.

A avaliação histopatológica à microscopia óptica é inespecífica permitindo identificar incontinência pigmentar na derme papilar e reticular^{6,7}. A microscopia electrónica fornece dados mais consistentes para apoio diagnóstico tais como: a presença de melanossomas nas células basais da epiderme e de melanóforos na derme^{6,7}.

Caso Clínico

A pigmentação macular eruptiva idiopática permanece muitas vezes subdiagnosticado dada a multiplicidade de patologias com apresentação clínica sobreponível. Este facto pode contribuir para a percepção da raridade desta entidade. Adicionalmente, crê-se que, muitas vezes o diagnóstico inicial seja o de pitiríase versicolor e que, uma vez instituído o tratamento dirigido para esta última condição se verifique coincidentemente remissão espontânea das lesões contribuindo para o subdiagnóstico da pigmentação macular eruptiva idiopática⁸.

Salienta-se a importância deste caso, por descrever uma entidade rara, de carácter benigno que se encontra pouco descrita na literatura. Tem um curso clínico característico com remissão espontânea, não havendo por isso necessidade de qualquer tratamento específico ou investigação clínica adicional⁹.

BIBLIOGRAFIA

1. Degos R, Civatte J, Belaich S. Idiopathic eruptive macular pigmentation. *Ann Dermatol Venereol*. 1978; 105:177-82.
2. Jang KA, Choi JH, Sung KS, Moon KC, Koh JK. Idiopathic eruptive macular pigmentation: report of 10 cases. *J Am Acad Dermatol* 2001; 44:351-3.
3. Câmara VM, Lupi O, Piñeiro-Maceira J. Idiopathic eruptive macular pigmentation. *Int J Dermatol*. 2008;47(3):272-5.
4. Mehta S, Aasi S, Cole R, Chu P, Weinberg JM. Idiopathic eruptive macular pigmentation: a case of 21 years' duration. *J Am Acad Dermatol*. 2003; 49:S280-2.
5. Volz A, Metze D, Böhm M, Bruckner-Tuderman L, Nashan D. Idiopathic eruptive macular pigmentation in a 7-year-old girl: case report and discussion of differences from erythema dyschromicum persians. *Br J Dermatol*. 2007;157(4):839-40.
6. Stinco G, Favot F, Scott CA. Patrone Pigmentatio maculosa eruptiva idiopathica: a case report and review of the literature. *Int J Dermatol*. 2007; 46(12):1267-70.
7. Bohm M, Luger TA, Tobin DJ, García-Borrón JC. Melanocortin receptor ligands: new horizons for skin biology and clinical dermatology. *J Invest Dermatol* 2006; 126:1966-75.
8. Morelli J, Taieb A, Levine N, et al. Pigmentary abnormalities. In: Schachner LA, Hansen RC, editors. *Pediatric Dermatology*. 3rd. Edinburgh: Mosby; 2003. 491-524.
9. Sanz de Galdeano C, Leaute-Labreze C, Bioulac-Sage P, Nikolic M, Taïeb A. Idiopathic eruptive macular pigmentation: report of five patients. *Pediatr Dermatol*. 1996; 13:274-7.