

## Pioderma Gangrenoso em Lactente

Michelle Soares Martins<sup>1</sup>, Paloma Corrêa Mattos<sup>1</sup>, Marina Valente Maia Abinader<sup>1</sup>, Luciana Alves Ribeiro<sup>1</sup>, Patrícia Chicre Bandeira de Melo<sup>2</sup>

<sup>1</sup>Médica Residente de Dermatologia/Resident of Dermatology, Hospital Universitário Getúlio Vargas HUGV/Universidade Federal do Amazonas – UFAM, Brasil

<sup>2</sup>Médica Dermatologista/Dermatologist; Mestre em Doenças Tropicais/Specialist in Tropical Diseases; Preceptora da Residência em Dermatologia (HUGV/UFAM)/Tutor of Residence in Dermatology; Professora da disciplina de Dermatologia/Professor of Dermatology, Universidade Federal do Amazonas – UFAM, Brasil

Serviço de Dermatologia, Hospital Universitário Getúlio Vargas, Universidade Federal do Amazonas, Manaus-AM, Brasil

**RESUMO** – Pioderma gangrenoso é uma dermatose cutânea incomum, de patogênese desconhecida, incluída no grupo das dermatoses neutrofilicas. Caracteriza-se como ulceração não infecciosa, necrotizante e dolorosa da pele. Acomete preferencialmente adultos, sendo raro em crianças (menos de 4%) e com poucos casos relatados na literatura de acometimento na faixa etária < 1 ano. O diagnóstico geralmente é baseado em evidências clínicas e confirmado com a exclusão das outras etiologias de lesões ulceradas cutâneas. Relatamos um caso de pioderma gangrenoso em uma lactente de 4 meses de idade, com lesões ulceradas múltiplas na região de nádegas, sem comprometimento sistêmico e com resposta satisfatória e efetiva ao tratamento com corticoterapia oral.

**PALAVRAS-CHAVE** – Pioderma Gangrenoso; Lactente.

## Pyoderma Gangrenosum in an Infant

**ABSTRACT** – *Pyoderma gangrenosum is an uncommon cutaneous dermatosis of unknown pathogenesis, included in the group of neutrophilic dermatosis. It is characterized as noninfectious, necrotizing and painful cutaneous ulcers. It affects primarily adults and is rare in children (less than 4%) and with few cases reported in literature of involvement in the age group < 1 year. The diagnosis is usually based on clinical evidence and confirmed with the exclusion of others causes of skin ulcerated lesions. This report describes a case of pyoderma gangrenosum in a 4 months old infant presented with multiple cutaneous ulcers on her buttocks, without any systemic involvement and with rapid and effective response to oral corticosteroid.*

**KEY-WORDS** – Infant; Pyoderma Gangrenosum.

### INTRODUÇÃO

O pioderma gangrenoso (PG) foi primeiramente descrito em 1916 por Brocq e melhor caracterizado posteriormente por Brusting *et al* em 1930.<sup>1</sup> Fagedenismo crônico, dermatite gangrenosa e pioderma fagedênico são termos sinônimos com valor histórico para o pioderma gangrenoso, que é definido como uma doença inflamatória e neutrofílica, não infecciosa, que geralmente evolui para ulcerações cutâneas e comprometimento sistêmico, estando associada ao fenômeno patérgico em até 30% dos casos e

a doenças sistêmicas em 30-70% dos casos, sendo principalmente associada à doença de Crohn, retocolite ulcerativa, artrite reumatóide e doenças hematológicas.<sup>1,2,6</sup> O PG é considerado idiopático em 25-50% dos casos.<sup>3</sup> Estima-se que sua incidência ocorra entre 3 a 10 casos por milhão de pessoas/ano,<sup>1</sup> sendo mais frequente em adultos e considerada muito rara na infância, principalmente quando considerada a faixa etária < 1 ano.<sup>4</sup>

A etiologia e patogênese do PG permanecem desconhecidas, apesar dos avanços científicos na compreensão da

Manuscrito apresentado parcialmente como pôster eletrônico no 69º Congresso da Sociedade Brasileira de Dermatologia em Recife, Brasil, de 27 a 30 de Setembro de 2014.

Presented as an electronic poster at the 69th Congress of the Brazilian Society of Dermatology.

**Correspondência:** Michelle Soares Martins  
Hospital Universitário Getúlio Vargas - HUGV/ Universidade Federal do Amazonas  
UFAM Rua Apuriná, 04 – Praça 14 de Janeiro - Manaus/AM, Brasil CEP: 69020-170  
Tel.: +55 (92) 99152-0717  
**E-mail:** E-mail: mi\_smartins@yahoo.com.br

**Recebido/Received**  
22 Dezembro/22 December 2015  
**Aceite/Accepted**  
22 Fevereiro/22 February 2016

## Caso Clínico

doença. Muitos autores acreditam numa possível etiologia imune devido a associação do PG com doenças sistêmicas as quais possuem mecanismo auto-imune conhecido, porém estas alterações parecem ser detectáveis apenas em alguns pacientes de forma isolada.<sup>1,2,4,5</sup>

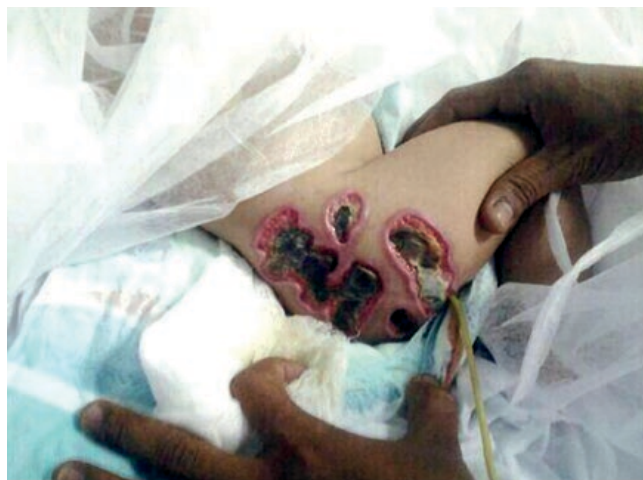A apresentação clínica do PG é variável e classicamente dividida em quatro formas: ulcerada (80% dos casos), bolhosa, vegetante e pustulosa. Essencialmente, caracteriza-se por lesões cutâneas que iniciam como pústulas ou vesicopústulas e progridem para lesões ulceradas dolorosas, por vezes necróticas. Os membros inferiores constituem o local mais comumente acometido.<sup>1,4,5</sup>

Trata-se de diagnóstico de exclusão e o diagnóstico diferencial deve incluir ectima gangrenoso, infecção por micobactéria atípica, micose profunda, vasculite nodular e síndrome de Sweet.<sup>1,4,6</sup>

O tratamento é feito com base em imunossuppressores, sendo o mais descrito e mais utilizado em crianças, a corticoterapia sistêmica. Terapias alternativas incluem dapsona, sulfapiridina, ciclosporina, metotrexate, clofazimina, minociclina e colchicina, além de relatos atuais de uso de imunobiológicos.<sup>6,8</sup> Ressalta-se a importância do diagnóstico precoce devido à rápida progressão das lesões e à ótima resposta à terapêutica na maioria dos casos.

### CASO CLÍNICO

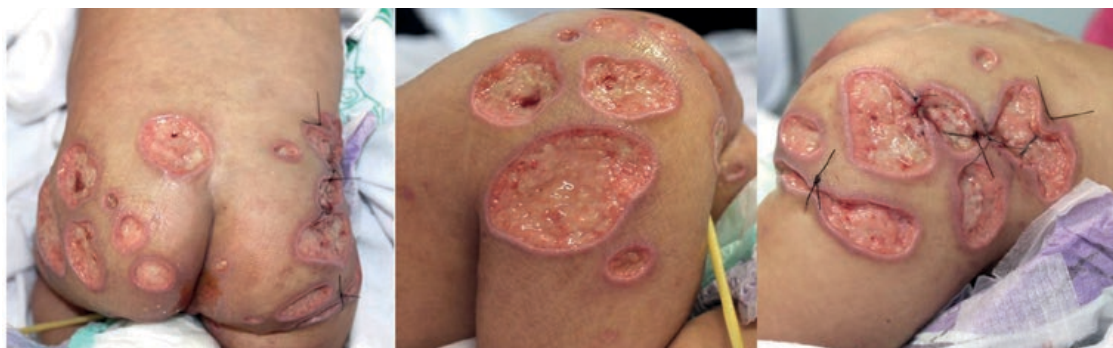
Paciente do sexo feminino, quatro meses de idade, natural e procedente de Manaus/AM. Trata-se de lactente previamente saudável, sem antecedentes familiares relevantes, que há 20 dias apresentava início do quadro com vesículas e pústulas que evoluíram em uma semana para lesões ulceradas múltiplas, de fundo necrótico, na região coberta pelas fraldas (Fig. 1). Procurou atendimento médico e foi avaliada pela equipe de pediatria que optou por iniciar tratamento com antibioticoterapia oral de amplo espectro com vancomicina e meropenem acreditando na possível etiologia bacteriana das lesões. Após 10 dias de antibioticoterapia sem resposta foi, então, proposto desbridamento cirúrgico das lesões pela equipe da cirurgia geral. Após o procedimento cirúrgico houve agravamento do quadro



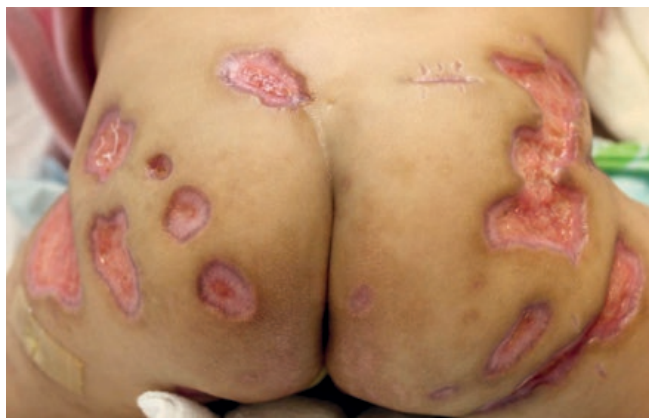**Figura 1** - Lesões ulceradas múltiplas, de fundo necrótico, na região coberta pelas fraldas.

com aumento progressivo das lesões ulceradas. Foi solicitado, então, parecer da dermatologia. Ao exame dermatológico, foram encontradas múltiplas úlceras profundas de fundo granuloso recoberto por material sero-purulento e com focos hemorrágicos e bordos bem delimitados, eritemato-violáceos e subminados na região glútea (Fig. 2). Foi realizada biópsia com envio de material para histopatologia e cultura para fungos, micobactérias e bactérias. O exame histopatológico demonstrou hiperplasia pseudoepiteliomatosa na epiderme, denso infiltrado inflamatório ocupando derme superficial e profunda, estendendo-se até subcutâneo, constituído predominantemente por neutrófilos. Ausência de vasculite. Não foi observada a presença de micobactérias pela coloração de Ziehl-Neelsen ou fungos pela coloração de Gomori-Grocott. As culturas tiveram resultado negativo. E os demais exames complementares realizados foram igualmente negativos sem qualquer evidência de acometimento sistêmico.

Face à correlação clínico-histológica e à exclusão das outras hipóteses diagnósticas, foi instituída terapia imunossupressora para PG com corticoterapia sistêmica

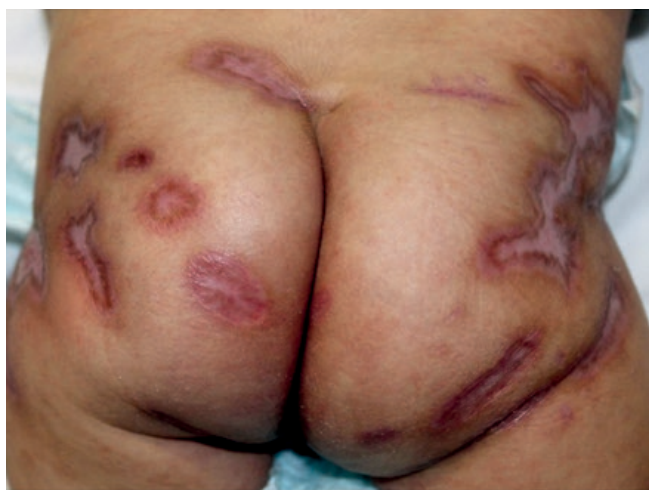

**Figura 2** - Exacerbação das lesões após o desbridamento cirúrgico. Múltiplas úlceras profundas com fundo granuloso recoberto por material sero-purulento e com focos hemorrágicos e bordos bem delimitados, eritemato-violáceos e subminados na região glútea.



**Figura 3** - Melhora parcial das lesões após uma semana do início do tratamento (prednisolona 3 mg/kg/dia).

(prednisolona 3 mg/kg/dia) com importante melhora do quadro em uma semana (Fig. 3) e resolução com completa cicatrização das lesões após três semanas do início da terapia (Fig. 4). A paciente obteve alta hospitalar, seguida de redução gradual da dose do corticoide em ambulatório. Atualmente, apresenta apenas cicatrizes atróficas.



**Figura 4** - Cicatrização completa das lesões após três semanas do início da corticoterapia oral. Observam-se apenas lesões residuais atróficas e pigmentadas.

### DISCUSSÃO

O PG é uma dermatose neutrofílica que se manifesta em geral em adultos.<sup>9</sup> Estima-se que aproximadamente 4% dos casos de PG ocorram em crianças, sendo considerada doença rara nesta faixa etária. É ainda mais rara quando se considera apenas a população pediátrica < 1 ano com poucos relatos descritos na literatura.<sup>6,7,9</sup>

A causa do PG é desconhecida, mas alguns estudos sugerem que o processo primário seja a quimiotaxia anormal dos neutrófilos.<sup>9</sup> O subtipo mais comum de PG na infância é o ulcerado. Neste caso, a lesão começa como uma pústula

inflamatória que rapidamente progride para ulceração e que pode ocorrer em locais de mínimo trauma (fenômeno da patergia). A ulceração tem caracteristicamente os bordos eritemato-violáceos, irregulares, subminados ou solapados circundados por halo eritematoso e é intensamente dolorosa, podendo apresentar fundo necrótico.<sup>6,7,9</sup> Nas crianças, em geral, a doença manifesta-se com lesões múltiplas, principalmente localizadas na face, nádegas, perineo, genitais e coxas e o fenômeno da patergia é comumente relatado como desencadeador de lesões. Antecedentes de trauma são muito descritos como desencadeantes em crianças, o que pode explicar o acometimento preferencial de áreas cobertas por fraldas, local acometido em nossa paciente.<sup>3,7,9</sup>

O PG está associado a doenças sistêmicas em cerca de 50% dos casos nos adultos, no entanto é importante ressaltar que as crianças raramente têm acometimento sistêmico, compatível com o nosso caso relatado.<sup>6,7,9</sup>

O diagnóstico do PG é de exclusão e pode ser dificultado na infância por causa da variedade de doenças cutâneas que podem afetar esta faixa etária. O diagnóstico diferencial inclui infecções por fungos, bactérias e micobactérias atípicas, granuloma glúteo infantil, doença de Crohn, linfoma cutâneo, histiocitose de células de Langerhans, mastocitose, entre outros.<sup>7</sup> Erros diagnósticos relacionados com esta dermatose são frequentes e podem ser prejudiciais aos pacientes. Comumente é confundido com doenças bacterianas, sendo tratado com antibioticoterapia e submetido à desdridamento cirúrgico, o qual provoca patergia e exacerbação das lesões podendo levar até a amputação.<sup>10</sup> Neste contexto, avaliação dermatológica por profissional especializado é de suma importância para exclusão de outras dermatoses e início do tratamento adequado de forma precoce.

Su *et al*, em 2004, propuseram critérios diagnósticos de PG, incluindo critérios principais e secundários. Dentre os critérios principais encontram-se: 1) Presença de úlcera cutânea dolorosa, com bordos irregulares, apresentando rápida progressão; 2) Exclusão de outras causas de ulceração cutânea; e como critérios secundários: 1) História sugestiva de patergia ou presença de cicatriz cribiforme; 2) Associação com doenças sistêmicas; 3) Neutrofilia estéril da derme e/ou infiltrado inflamatório misto e/ou vasculite linfocítica no exame histopatológico; 4) Rápida resposta à corticoterapia sistêmica. A presença de dois critérios principais e de um secundário estabeleceria o diagnóstico de PG. Portanto, a nossa paciente cumpre critérios para a doença.<sup>3,6,9</sup>

O tratamento de primeira escolha é descrito com corticoterapia sistêmica em dose imunossupressora, opção com mais evidências e sucesso terapêutico relatados, sendo também a opção preferencial em crianças.<sup>10,12</sup> Os resultados são rápidos, com melhora das lesões em dias a semanas, o que corrobora com a resposta satisfatória apresentada no nosso caso.

No presente artigo, ressalta-se a importância do médico dermatologista na elucidação diagnóstica e tratamento adequado com sucesso terapêutico do PG em faixa etária não usual.

## Caso Clínico

**Conflitos de interesse:** Os autores declaram não possuir conflitos de interesse. **Suporte financeiro:** O presente trabalho não foi suportado por nenhum subsídio ou bolsa. **Direito à privacidade e consentimento escrito:** Os autores declaram que pediram consentimento ao doente para usar as imagens no artigo.

**Conflicts of interest:** The authors have no conflicts of interest to declare. **Financing Support:** This work has not received any contribution, grant or scholarship. **Privacy policy and informed consent:** The authors declare that the patient gave written informed consent for the use of its photos in this article.

### REFERÊNCIAS

1. Konopka CL, Padulla GA, Ortiz MP, Beck AK, Bitencourt MR, Dalcin DC. Pioderma gangrenoso: Um Artigo de Revisão. *J Vasc Bras.* 2013; 12:25-33.
2. Bonamigo RR, Razera F, Olm GS. Dermatoses neutrofílicas – Parte I. *An Bras Dermatol.* 2011; 86:11-27.
3. Santos M, Talhari C, Rabelo RF, Schettini APM, Chirano CA, Talhari S. Pioderma gangrenoso – apresentação clínica de difícil diagnóstico. *An Bras Dermatol.* 2011; 86:153-6.
4. Saigal R, Singh Y, Mittal M, Kansal A, Maharia HR. Pyoderma gangrenosum: Review article. *J Assoc Physicians India.* 2010; 58:378-83.
5. Suárez-Pérez JÁ, Herrera-Acosta E, López-Navarro N, Vilchez-Márquez JD, Bosch RJ, Herrera E. Pyoderma gangrenosum: A report of 15 cases and review of the literature. *Actas Dermosifogr.* 2012;103:120-6.
6. Carneiro FR, Santos MA, Sousa BA, Nascimento CS, Amin GA, Moutinho AT. Pioderma gangrenoso em recém-nascido - Relato de caso. *An Bras Dermatol.* 2013;88:S173-5.
7. Mc Aleer MA, Powell FC, Devaney D, O'Donnell BF. Infantile pyoderma gangrenosum. *J Am Acad Dermatol.* 2008; 58:S23-8.
8. Powell FC, Su D, Perry HO. Pyoderma gangrenosum: classification and management. *J Am Acad Dermatol.* 1996; 34:395-409.
9. Agrawal S, Singhania B. Pyoderma gangrenosum. *BMJ Case Reports.* 2010;10:1-5.
10. Ahronowitz I, Harp J, Shinkai K. Etiology and management of pyoderma gangrenosum: A comprehensive review. *Am J Clin Dermatol.* 2012; 13:191-211.
11. Braswell SF, Kostopoulos TC, Ortega-Loayza AG. Pathophysiology of pyoderma gangrenosum (PG): An updated review. *J Am Acad Dermatol.* 2015; 73:691-8.
12. Binus AM, Qureshi AA, Li VW, Winterfield LS. Pyoderma gangrenosum: a retrospective review of patient characteristics, comorbidities and therapy in 103 patients. *BMJ.* 2011;165:1244-50.
13. Martins G, Bernardes Filho F, Sasso LS, Alves AO, Silva YB, Rezende FC, et al. Pioderma gangrenoso extenso em um paciente não aderente ao tratamento. *Rev Soc Port Dermatol Venereol.* 2013; 71:393-7.