

## Tumor de Colisão: Um Desafio Diagnóstico

Alexandre Miroux Catarino<sup>1</sup>, Maria Goreti Catorze<sup>2</sup>, Ângela Pereira<sup>3</sup>, Isabel Viana<sup>2</sup>

<sup>1</sup>Médico Interno de Dermatovenereologia/Resident of Dermatology and Venereology, Serviço de Dermatologia, Centro Hospitalar de Lisboa Ocidental, Lisbon, Portugal

<sup>2</sup>Assistente Hospitalar Graduada de Dermatovenereologia, Serviço de Dermatologia, Centro Hospitalar de Lisboa Ocidental, Lisboa, Portugal/Consultant of Dermatology and Venereology, Dermatology Department, Centro Hospitalar de Lisboa Ocidental, Lisbon, Portugal

<sup>3</sup>Assistente Hospitalar de Dermatovenereologia/Consultant of Dermatology and Venereology.

**RESUMO** – A coexistência de duas ou mais neoplasias diferentes, benignas ou malignas, na mesma lesão cutânea é designada “tumor de colisão”. O diagnóstico clínico é difícil e a dermatoscopia é uma ferramenta frequentemente útil, que pode no entanto não ser esclarecedora. Trazemos o caso de uma associação rara entre um nevo azul e um histiocitofibroma que tanto clínica como dermatoscopicamente se podia confundir com melanoma maligno.

**PALAVRAS-CHAVE** – Dermatoscopia; Neoplasias da Pele; Neoplasias Primárias Múltiplas; Nevo Azul.

## Collision Tumor: A Diagnostic Challenge

**ABSTRACT** – The coexistence of two or more different neoplasms, benign or malignant, in the same cutaneous lesion is called a “collision tumor”. The clinical diagnosis is difficult and dermatoscopy is an often useful tool, however it may not be enlightening.

We present the case of a rare association between a blue nevus and a histiocytofibroma that both clinically and dermatoscopically could be confused with malignant melanoma.

**KEYWORDS** – Collision Tumor; Dermoscopy; Neoplasms, Multiple Primary; Nevus, Blue; Skin Neoplasms.

### INTRODUÇÃO

A coexistência de duas ou mais neoplasias, benignas ou malignas, na mesma lesão cutânea é designada “tumor de colisão”. Para alguns autores é importante a distinção entre “tumor de colisão” e “tumor bifásico”. O termo “tumor de colisão” implica limites bem definidos entre as populações neoplásicas, enquanto a presença de mais de uma população de células neoplásicas de fenótipo distinto, por exemplo neoplasias com componente epitelial e mesenquimatoso, que se fundem no mesmo tecido neoplásico corresponde ao conceito de “tumor bifásico”.<sup>1,2</sup> É uma entidade bem conhecida, mas pouco frequente. Várias associações têm vindo a ser descritas, sendo mais comuns as associações entre carcinoma basocelular e nevo melanocítico ou carcinoma basocelular e queratose seborreica.<sup>3</sup> A coexistência de duas neoplasias malignas, cada uma com

potencial para metastizar, é particularmente desafiante.

O diagnóstico clínico é habitualmente difícil. O facto de estarem presentes mais de um componente faz com que estes não tenham as suas características clínicas habituais e possam simular outras neoplasias.<sup>4</sup> A dermatoscopia é uma técnica complementar não invasiva frequentemente útil, particularmente em lesões pigmentadas, que pode no entanto não ser esclarecedora.<sup>5-7</sup>

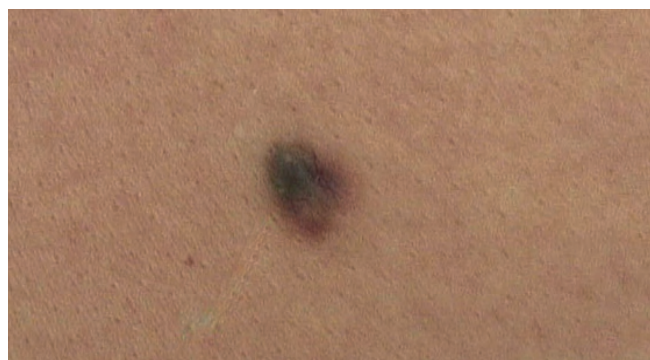### CASO CLÍNICO

Apresentamos o caso de uma doente de 47 anos, de fototipo III, sem antecedentes pessoais ou familiares relevantes, que vem à consulta por lesão azulada, assintomática, no dorso, com vários anos de evolução, que nos últimos meses se tinha modificado (tornando-se deprimida). À observação, verificava-se máculo-pápula assimétrica, de 8 por 7 mm

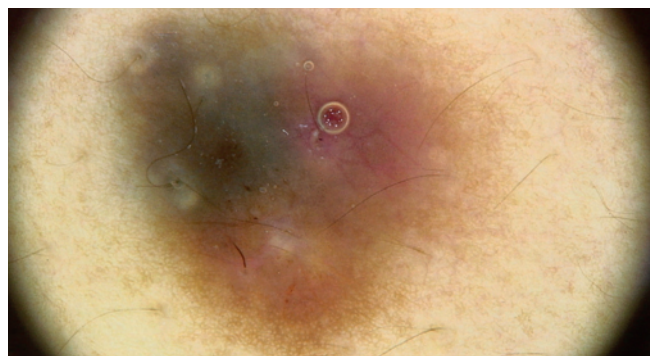**Correspondência:** Alexandre Miroux Catarino  
Rua Dr. Archer de Lima, 62 - 1495-682 Cruz-Quebrada  
**Tel.:** +351 930604378  
**Email:** alexandre\_catarino@hotmail.com

**Recebido/Received**  
06 Março/March 2016  
**Aceite/Accepted**  
23 Março/March 2017

## Caso Clínico



**Figura 1** - Aspecto clínico da lesão: máculo-pápula assimétrica, de cor heterogênea.



**Figura 2** - Lesão observada à dermatoscopia digital (FotoFinder Medicam 1000®): lesão assimétrica na estrutura e na cor.

de diâmetro, bem delimitada, com bordo irregular e várias cores de distribuição heterogênea (azul-acinzentada, rosa e castanho claro) (Fig. 1).

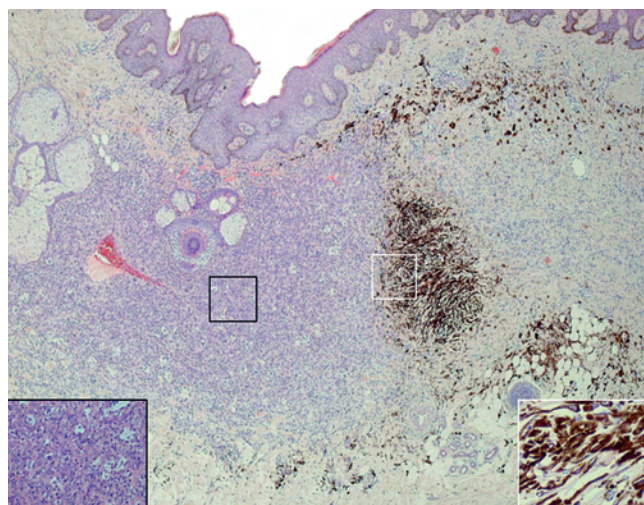
À dermatoscopia digital (Fig. 2), observava-se lesão assimétrica na estrutura e na cor. Estavam presentes duas áreas excêntricas sem estrutura: uma área azul-acinzentada e outra, com padrão reticular ténue, periférico e de tonalidade rosa avermelhado, e centro rosado com foco de tonalidade rosa avermelhado, e estruturas vasculares lineares; dispersos no seio destas áreas encontravam-se pequenos halos foliculares de cor branca.

Foi realizada exérese cirúrgica com a suspeita diagnóstica de melanoma maligno ou nevo combinado.

O exame histopatológico (Fig. 3) revelou lesão assimétrica com componente dérmico fortemente pigmentado, constituído por melanócitos dendríticos epitelióides, melan A +, e melanófagos, sem atipia ou mitoses, com características de nevo azul, e proliferação fibrohistiocitária, associada a hiperplasia da epiderme suprajacente com feixes de colagénio hialinizado à periferia, presença de histiócitos com citoplasma xantomizado e com expressão de factor XIIIa, característica de histiocitofibroma.

### DISCUSSÃO

O tumor de colisão constituído pela associação entre



**Figura 3** - Exame histopatológico (H&E, 40x). Lesão assimétrica com componente dérmico fortemente pigmentado, constituído por melanócitos dendríticos epitelióides com características de nevo azul, e proliferação fibrohistiocitária característica de histiocitofibroma.

nevo azul e histiocitofibroma é raro. Na literatura estão descritas a associação entre histiocitofibroma e nevo intradérmico comum ou nevo displásico,<sup>5,8</sup> não havendo do nosso conhecimento a associação aqui descrita. O diagnóstico destas lesões é muitas vezes um desafio e neste caso, tanto a apresentação clínica como o exame dermatoscópico digital podiam sugerir o diagnóstico de melanoma maligno e apenas a histopatologia permitiu chegar ao diagnóstico definitivo.

O diagnóstico histopatológico pode ser difícil, sobretudo se estiverem incluídas lesões malignas, e é fundamental não só excluir o diagnóstico de melanoma maligno, como também evitar o diagnóstico incorrecto de melanoma maligno que terá implicações negativas.<sup>6</sup>

Nos tumores de colisão, em geral, discute-se se as associações existentes são fortuitas, se provêm de uma mesma linha celular ou se as alterações epiteliais ou do estroma provocadas por um tumor desencadeiam o desenvolvimento do segundo.<sup>9-11</sup> Pela história fornecida pela doente o histiocitofibroma terá surgido posteriormente ao nevo azul, pelo que o histiocitofibroma poderá ser consequência do fenómeno de resposta às alterações do estroma provocadas pelo nevo azul.

Neste caso, a lesão assimétrica, com várias cores, incluindo áreas brancas que poderiam corresponder a áreas de regressão, área azul-acinzentada que poderia corresponder a véu azul e presença de rede fizeram suspeitar de melanoma maligno. A *posteriori*, a área azul-acinzentada corresponde à presença de depósitos de melanina na derme característica do nevo azul e o retículo pigmentado periférico castanho claro é típico do histiocitofibroma. No entanto, estas duas lesões contíguas geraram um padrão dermatoscópico não categorizável em nenhuma lesão benigna única.

**Conflitos de interesse:** Os autores declaram não possuir conflitos de interesse.

**Suporte financeiro:** O presente trabalho não foi suportado por nenhum subsídio ou bolsa.

**Confidencialidade dos dados:** Os autores declaram ter seguido os protocolos do seu centro de trabalho acerca da publicação dos dados de doentes.

**Protecção de pessoas e animais:** Os autores declaram que os procedimentos seguidos estavam de acordo com os regulamentos estabelecidos pelos responsáveis da Comissão de Investigação Clínica e Ética e de acordo com a Declaração de Helsínquia da Associação Médica Mundial

**Conflicts of interest:** The authors have no conflicts of interest to declare.

**Financing Support:** This work has not received any contribution, grant or scholarship.

**Confidentiality of data:** The authors declare that they have followed the protocols of their work center on the publication of data from patients.

**Protection of human and animal subjects:** The authors declare that the procedures followed were in accordance with the regulations of the relevant clinical research ethics committee and with those of the Code of Ethics of the World Medical Association (Declaration of Helsinki).

### REFERÊNCIAS

1. Scruggs JM, Rensvold EA, Parekh PK, Butler DF. Cutaneous collision cancers: a report of two squamomelanocytic malignancies and review of the literature. *Dermatol Surg.* 2011; 37:1679-83.
2. Parra-Medina R, Melo-Uribe MA, Messa-Botero O, Morales SD. Cutaneous collision tumor associated with porocarcinomatous and angiosarcomatous components: a potential diagnostic pitfall. *Am J Dermatopathol.* 2016; 38:e128-32.
3. Boyd AS, Rapini RP. Cutaneous collision tumors. An analysis of 69 cases and review of the literature. *Am J Dermatopathol.* 1994; 16:253-7.
4. Lee HC, Tan KW, Chia MW, Sim CS. An unusual collision tumour masquerading as a basal cell carcinoma on the nose. *Singapore Med J.* 2012; 53:e267-8.
5. Marcucci C, Sabban EC, Friedman P, Peralta R, Marull RS, Cabo H. Dermoscopic findings in a collision tumor composed of a dermatofibroma and a melanocytic nevus mimicking melanoma. *Dermatol Pract Concept.* 2015; 5:47-9.
6. Zaballos-Diego P. Collision tumors. *Actas Dermosifiliogr.* 2014; 105:310-1.
7. Cosme Alvarez-Cuesta C, Vazquez-Lopez F, Perez-Oliva N. Dermatoscopy in the diagnosis of cutaneous collision tumour. *Clin Exp Dermatol.* 2004; 29:199-200.
8. Sanches MM, Travassos AR, Soares-de-Almeida L. An odd collision tumor - dermatofibroma puls nevus. *Rev Soc Port Dermatol Venereol.* 2016; 74:93-4.
9. Alves R, Ocana J, Vale E, Correia S, Viana I, Bordalo O. Basal cell carcinoma and atypical fibroxanthoma: an unusual collision tumor. *J Am Acad Dermatol.* 2010; 63:74-6.
10. Betti R, Menni S, Cerri A, Vergani R, Crosti C. Seborrheic keratosis with compound nevus, junctional nevus and basal cell carcinoma in the same lesion. *Dermatology.* 2001; 203:265-7.
11. Brownstein MH, Starink TM. Desmoplastic trichoepithelioma and intradermal nevus: a combined malformation. *J Am Acad Dermatol.* 1987; 17:489-92.