

Um caso de Queratodermia Aquagénica Plantar

Fernanda Silveira Costa¹, Victor Bechara de Castro², Marina Câmara de Oliveira³, Maria de Fátima Guimarães Scotelaro Alves⁴, Arles Brotas Martins⁵

¹Pós-graduanda de dermatologia pelo Hospital Universitário Pedro Ernesto/ Universidade Estadual do Rio de Janeiro, Brasil;

²Residente de dermatologia pelo Hospital Universitário Pedro Ernesto/ Universidade Estadual do Rio de Janeiro, Brasil;

³Pós-graduanda de dermatologia pelo Hospital Universitário Pedro Ernesto/ Universidade Estadual do Rio de Janeiro, Brasil;

⁴Professora adjunta do Serviço de Dermatologia do Hospital Universitário Pedro Ernesto/ Universidade do Estado do Rio de Janeiro, Dermatologista pela Sociedade Brasileira de Dermatologia, Brasil;

⁵Médico Dermatologista pela Sociedade Brasileira de Dermatologia e pelo Serviço de Dermatologia do Hospital Universitário Pedro Ernesto/ Universidade do Estado do Rio de Janeiro, Brasil;

RESUMO – A queratodermia aquagénica é uma doença adquirida rara, predominante em pacientes jovens do sexo feminino, acometendo, principalmente, palmas e, mais raramente, as plantas dos pés. Clinicamente, apresenta-se com pápulas translúcidas, edematosas, tornando a pele com aspecto enrugado, após breve contato com água e a sua resolução ocorre após a secagem do local. Há associações com várias doenças, sendo a fibrose cística a mais destacada. Apresentamos um caso clínico peculiar da doença, com placa hipocrômica edematosa unilateral no calcanhar esquerdo, com boa resposta ao tratamento com vaselina salicilada a 3%.
PALAVRAS-CHAVE – Queratodermia Palmoplantar/diagnóstico; Queratodermia Palmoplantar/tratamento.

Aquagenic Plantar Keratoderma: A Case Report

ABSTRACT – Aquagenic keratodermais a rare acquired disorder, most prevalent in young female patients, affecting mainly palmar and plantar regions. Clinically, it presents as translucent edematous papules that after a brief immersion in water turn into a wrinkling skin surface, and resolve after drying the affected region. There are associations with several diseases and Cystic Fibrosis is the most related. We report a peculiar clinical case of the disease, with unilateral edematous hypochromic plaque on left heel with good response to treatment with 3% salicylic acid in vaseline. There was no respiratory involvement.

KEYWORDS – Keratoderma, Palmoplantar/diagnosis; Keratoderma, Palmoplantar/therapy.

INTRODUÇÃO

Queratodermia aquagénica palmo plantar (QAPP) foi descrita por McCollough em 1996.¹⁻⁴ É uma entidade rara, com cerca de 40 casos descritos na literatura e de etiologia ainda incerta.^{1,4-6} Caracteriza-se pelo aparecimento de edema e pápulas normocrômicas, com dilatação dos óstios das glândulas sudoríparas, enrugamento das palmas e/ou plantas, após breve contato com água.^{1,2,7} Foram descritas diversas associações com a QAPP, como dermatite atópica, hiperidrose e, sobretudo, com fibrose cística.^{1,5,7}

Relatamos um caso de uma paciente, previamente saudável, que apresentou placa hipocrômica em calcanhar esquerdo, evidenciada após curta exposição à água.

CASO CLÍNICO

Paciente do sexo feminino, 33 anos, saudável, procurou atendimento dermatológico devido ao aparecimento de placas hipocrômicas na região plantar, após curto período de contato com a água. As lesões eram assintomáticas, localizadas exclusivamente nas plantas dos pés e desapareciam após a secagem do local, em cerca de 15 minutos. O quadro teve início há um ano e não se associava com outros sintomas ou outra patologia dermatológica. História familiar sem relevância. A paciente negou uso de medicamentos.

Ao exame dermatológico, notava-se descamação superficial discreta na região do calcanhar esquerdo. Realizamos a imersão das regiões palmares e plantares em água de torneira à temperatura ambiente e, após 5 minutos,

Correspondência: Fernanda Silveira Costa
Avenida 28 de Setembro, número 77 Vila Isabel
Rio de Janeiro, Brasil
Email: fernandasilveiracosta@hotmail.com
DOI: <https://dx.doi.org/10.29021/spdv.76.3.841>

Recebido/Received
07 Novembro/November 2017
Aceite/Accepted
28 Março/March 2018

Caso Clínico

constatamos o aparecimento de placa nítida hipocrômica na região do calcanhar esquerdo (Fig.s 1 e 2). Não surgiram lesões nas regiões palmares e as lesões desapareceram dez minutos após a secagem do local.

A biópsia por *punch* realizada na lesão plantar após imersão em água de torneira à temperatura ambiente, mostrou epiderme com discreta acantose e hiperqueratose ortoqueratósica e dilatação dos acrossiríngeos na espessa camada córnea. Na derme, observa-se um moderado infiltrado inflamatório mononuclear perivascular, sem evidência de dilatação ou outras alterações das glândulas sudoríparas (Fig. 3).

O tratamento foi conservador, com orientações quanto aos cuidados locais, tais como manter as regiões plantares sempre secas e uso de vaselina salicilada a 3%.

A paciente continuou em acompanhamento na Dermatologia, referindo melhora dos sintomas com os cuidados orientados.

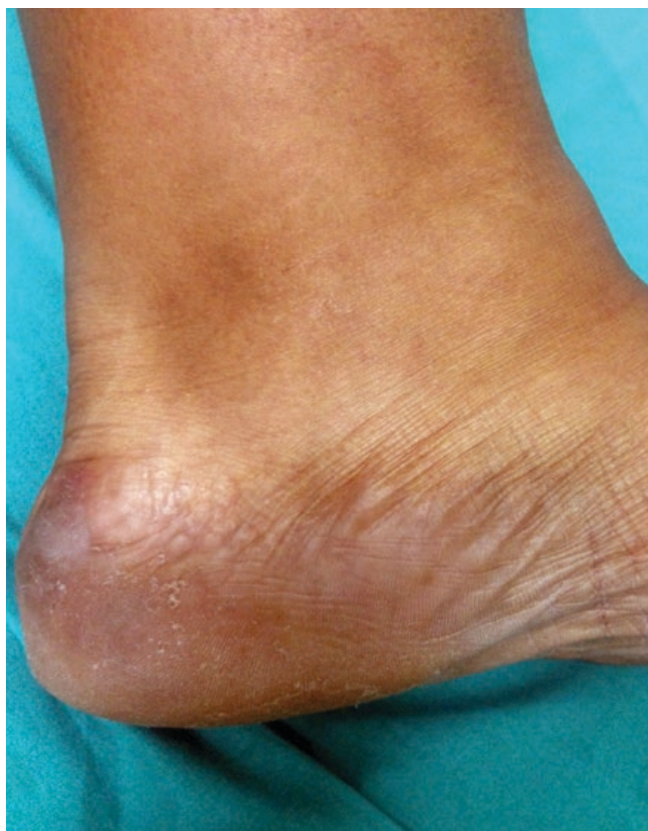

Figura 1 - Região de calcanhar esquerdo, antes da imersão em água, evidenciando apenas descamação superficial.

DISCUSSÃO

A queratodermia aquagénica palmo plantar (QAPP) é uma entidade rara que se caracteriza pelo surgimento de edema, pápulas hipocrômicas, com dilatação dos óstios das glândulas sudoríparas nas regiões de palmas e, mais raramente, plantas, após contato de segundos até cinco minutos

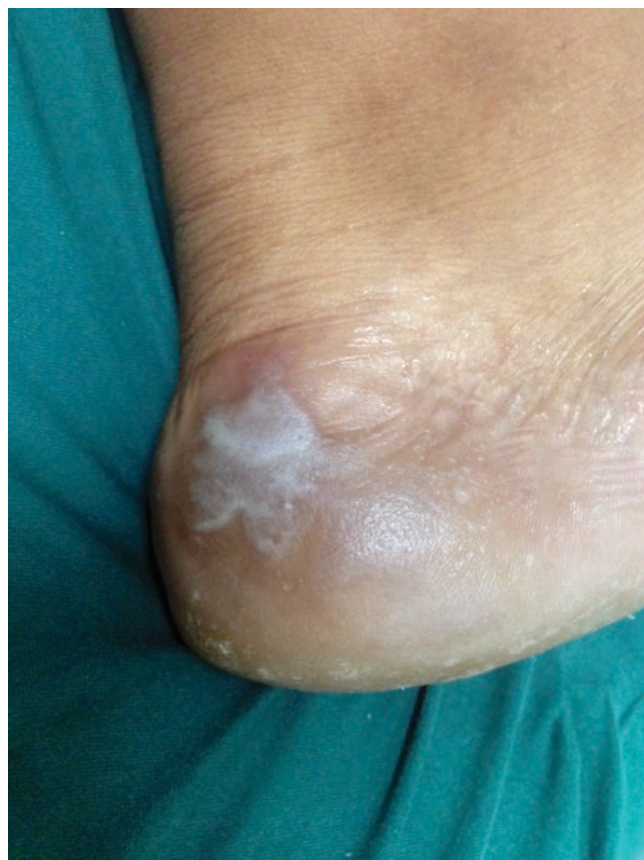

Figura 2 - Após 5 minutos em imersão na água de torneira à temperatura ambiente, evidencia-se pápulas hipocrômicas, edematosas, com alguns óstios glandulares dilatados, limites bem definidos, coalescendo em placa maior.

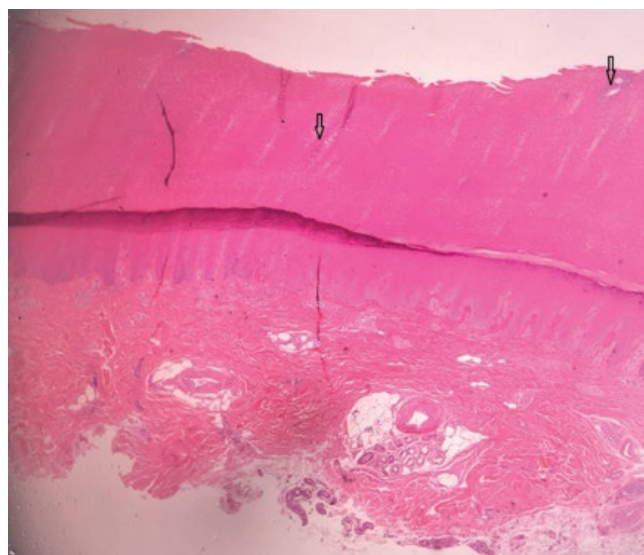


Figura 3 - Exame histopatológico (H&E, 40x) de pápula de região plantar (após imersão em água) evidenciando: hiperqueratose ortoqueratósica com dilatação dos acrossiríngeos écrinos (*setas*).

com água, normalmente água morna, e regride de forma espontânea em aproximadamente dez minutos a algumas horas.^{1,2,7} Essa alteração foi denominada “sinal da mão no balde”, como alusão ao aparecimento das lesões após contato com água.^{3,5,6} Poucos casos de acometimento unilateral foram descritos na literatura.³ Dhaybi *et al* relataram o caso de um paciente com acometimento palmar a direita, sem associação com hiperidrose ou uso de medicamentos.⁸ Da mesma forma, Khuu PT *et al* relataram caso de Acroqueratodermia aquagénicapalmar unilateral relacionado ao uso de aspirina.⁹ Acometimento plantar unilateral, como na paciente do caso, é raro.

A QAPP acomete principalmente mulheres jovens com idade entre 9-42 anos, dentro da faixa etária e género da paciente relatada.¹ O padrão de herança genética mais descrito é autossômico recessivo, sendo descritos casos recentes de padrão dominante.^{1,2,10}

A etiologia é ainda incerta, porém postula-se que a concentração de sódio a nível epidérmico poderia aumentar a absorção hídrica pelos queratinócitos.^{1,4,7,11} Em geral, acredita-se que as mudanças estruturais do extrato córneo resultam numa alteração funcional de barreira após contato com água e uma expressão aberrante de aquaporina 5 (AQP5), proteína da família das aquaporinas dos canais aquosos das glândulas sudoríparas écrinas.^{2,3}

Na histopatologia, tal como no presente caso, evidencia-se hiperqueratose ortoceratótica com dilatação dos acrosiríngios écrinos, embora nenhuma dessas alterações seja patognomônica. A biópsia deve ser realizada após indução das lesões em contato com a água, como na paciente apresentada.³⁻⁵

Há relatos de diversas associações com a QAPP, como dermatite atópica, uso de medicamentos (inibidores da COX-2, antibióticos), marasmo, hiperidrose, fenómeno de Raynaud, melanoma, doença de Behçet e psoríase ungueal.^{1,6,7,11} Garçon Michel *et al* observaram relação com fibrose cística em 41% dos pacientes, pela presença de uma mutação F508 do gene *CFTR* que codifica o canal transmembranar de iões.⁷ Assim, a queratodermia aquagénica deve ser considerada um sinal a pesquisar nos pacientes com diagnóstico de fibrose cística, assim como nos portadores da QAPP devem ser excluídas doenças associadas para melhor conduta terapêutica e entendimento de sua fisiopatologia.^{2,5,10,11} A paciente do caso relatado, negava alterações respiratórias prévias ou atuais e história familiar de fibrose quística.

O arsenal terapêutico descrito é amplo: o cloreto de alumínio tópico (5% - 20%) para a redução da sudação local é o mais difundido, mas existem outras opções tópicas como ácido salicílico, eritromicina e corticóides.^{3,4,6} O uso de toxina botulínica para diminuição da hiperidrose também já foi relatado em casos refratários com bons resultados.⁸ Outras terapias com resultados variáveis incluem iontoforese, lactato de amónio, anti-histamínicos e retinóides orais. Há também relatos de remissão espontânea.¹

A queratodermia aquagénica palmo plantar é uma doença rara que merece ser conhecida pelos dermatologistas pela

sua importante associação com outras doenças, sobretudo a fibrose cística, o que obriga a uma melhor investigação desses pacientes.

Conflitos de interesse: Os autores declaram não possuir conflitos de interesse.

Suporte financeiro: O presente trabalho não foi suportado por nenhum subsídio ou bolsa.

Confidencialidade dos dados: Os autores declaram ter seguido os protocolos do seu centro de trabalho acerca da publicação dos dados de doentes.

Proteção de pessoas e animais: Os autores declaram que os procedimentos seguidos estavam de acordo com os regulamentos estabelecidos pelos responsáveis da Comissão de Investigação Clínica e Ética e de acordo com a Declaração de Helsínquia da Associação Médica Mundial.

Consentimento dos Doentes: Obtido.

Conflicts of interest: The authors have no conflicts of interest to declare.

Financing Support: This work has not received any contribution, grant or scholarship.

Confidentiality of data: The authors declare that they have followed the protocols of their work center on the publication of data from patients.

Protection of human and animal subjects: The authors declare that the procedures followed were in accordance with the regulations of the relevant clinical research ethics committee and with those of the Code of Ethics of the World Medical Association (Declaration of Helsinki).

Patients consent: Obtained.

REFERÊNCIAS

1. Coelho-Macias V, Fernandes S, Lamarão P, Assis-Pacheco F, Cardoso J. Acroqueratodermia aquagénica associada a uma mutação do gene da fibrose quística. *Rev Port Pneumol.* 2013;19:125-8. doi: 10.1016/j.rppneu.2012.10.005.
2. Garçon N, Roguedas AM, Misery L, Audrezet MP, Ferec C. Keratodermie palmoplantaire aquagénique chez un patient heterozygote pour la mutation Delta F508 de lamucoviscidose. *Ann Dermatol Venereol.* 2008;135:232-4.
3. Tchernev G, Semkova K, Cardoso JC, Ananiev J, Wollina U. Aquagenic keratoderma. Two new case reports and a new hypothesis. *Indian Dermatol Online J.* 2014; 5:30-3. doi: 10.4103/2229-5178.126025.
4. Ertürk-Özdemir E, Özcan D, Seçkin D. Acquired aquagenic syringeal acrokeratoderma: A case series of 10 patients. *Australas J Dermatol.* 2015; 56:e43-5. doi: 10.1111/ajd.12122. Angra D, Angra BK, Rodney J. Aquagenic palmo plantar keratoderma with dorsal hand involvement in an adolescent female. *JAAD Case Reports.* 2016; 2:239-40. doi: 10.1016/j.jdc.2016.05.016.
5. Pastos MA, Gonzales L, Kilmurray L, Bautista P, Lopez, A.; Puig, A.M. Queratodermia acuagénica: três nuevos casos y revisión de la literatura. *Actas Dermosifiliogr.*

Caso Clínico

- 2008;99:399-406.
6. Garçon-Michel N, Roguedas-Contios AM, Rault G, Le Bihan J, Ramel S, Revert K, et al. Frequency of aquagenic palmoplantar keratoderma in cystic fibrosis: a new sign of cystic fibrosis? *Br J Dermatol*. 2010; 163:162–6. doi: 10.1111/j.1365-2133.2010.09764.x.
 7. Houle MC, Al Dhaybi R, Benohanian A. Unilateral aquagenic keratoderma treated with botulinum toxin A. *J Dermatol Case Rep*. 2010;4:1–5. doi: 10.3315/jdcr.2010.1045.
 8. Khoo PT, Duncan KO, Kwan A, Hoyme HE, Bruckner AL. Unilateral aquagenic wrinkling of the palms associated with aspirin intake. *Arch Dermatol*. 2006; 142:1650-66. doi : 10.1001/archderm.142.12.1661.
 9. D'Erme AM, Braggion C, Martino M, Greco A. Aquagenic palmoplantar keratoderma: a sign of cystic fibrosis early in life. *Int J Dermatol*. 2014; 53:e536–8. doi: 10.1111/ijd.12452. Epub 2014 Jul 29.
 10. Cabrol C, Bienvenu T, Ruaud L, Girodon E, Noacco G, Delobbeau M, et al. Aquagenic palmoplantar keratoderma as a CFTR-related disorder. *Acta Derm Venereol*. 2016; 96:848-49. doi: 10.2340/00015555-2424.